

Carcinome Papillaire Intra-kystique du Sein : A Propos d'Un Cas au Service de Gynécologie-obstétrique du CHU Kara

Logbo-Akey Kossi Edem

Ajavon Dede Regina

Gynécologue-obstétricien,

Service de gynécologie-obstétrique du CHU Kara, Togo

M'bortche Kignomon Bingo

Gynécologue-obstétricien, Clinique ATBEF, Lomé Togo

Kambote Yendoube Pierre

Aboubakari Abdoul Samadou

Gynécologue-obstétricien,

Service de gynécologie-obstétrique du CHU Kara, Togo

[Doi: 10.19044/esipreprint.7.2023.p1](https://doi.org/10.19044/esipreprint.7.2023.p1)

Approved: 03 July 2023

Posted: 05 July 2023

Copyright 2023 Author(s)

Under Creative Commons BY-NC-ND

4.0 OPEN ACCESS

Cite As:

Kossi Edem L.A., Regina A.D., Bingo M.K., Pierre K.Y. & Samadou A.A. (2023).

Carcinome Papillaire Intra-kystique du Sein : A Propos d'Un Cas au Service de Gynécologie-obstétrique du CHU Kara. ESI Preprints.

<https://doi.org/10.19044/esipreprint.7.2023.p1>

Résumé

Introduction : Le carcinome papillaire intra-kystique est une entité histologique rare de cancer du sein dont les principales caractéristiques sont l'évolution lente et un bon pronostic. Du fait de sa rareté, l'attitude thérapeutique varie selon les équipes. Il est rapporté une expérience de la prise en charge d'un de carcinome papillaire intra-kystique du sein chez une patiente de 59 ans. Observation médicale : Il s'agissait d'une patiente âgée de 59 ans, G8P8, ménopausée, ayant consulté pour masse du sein gauche. Cliniquement la masse était mobile, sans adénopathie. La mammographie et l'échographie mammaire retrouvaient une lésion tissulaire probablement suspecte du QSE du sein gauche, classée ACR4. L'examen histologique après tumorectomie concluait à un carcinome papillaire intrakystique in situ du sein gauche. Une radiothérapie complémentaire a été réalisée avec bonne tolérance de la patiente. Après 3ans de recul, le bilan clinique et l'imagerie étaient normale. Conclusion : Le carcinome papillaire intra-kystique est rare

avec une prise en charge thérapeutique mal codifiée. Néanmoins il reste une entité histologique de bon pronostic.

Mots-clés: Carcinome papillaire intra kystique, sein, diagnostic, traitement, chu-Kara

Intracystic Papillary Carcinoma of The Breast: A Case Report at Kara University hospital

Logbo-Akey Kossi Edem

Ajavon Dede Regina

Gynécologue-obstétricien,

Service de gynécologie-obstétrique du CHU Kara, Togo

M'hortche Kignomon Bingo

Gynécologue-obstétricien, Clinique ATBEF, Lomé Togo

Kambote Yendoube Pierre

Aboubakari Abdoul Samadou

Gynécologue-obstétricien,

Service de gynécologie-obstétrique du CHU Kara, Togo

Abstract

Introduction: Intracystic papillary carcinoma is a rare histological entity of breast cancer whose main characteristics are slow evolution and good prognosis. Because of its rarity, the therapeutic attitude varies according teams. We report our experience in management of breast intracystic papillary carcinoma in patient 55-year-female. Medical observation: A 59-years old, woman(gravida 8, para 8), postmenopausal, consulted for breast lump. The lump was movable, without adenopathy. Mammography and breast ultrasound revealed a probably suspicious tissue lesion of the left breast, classified as ACR4. Histological examination after tumorectomy concluded an intracystic papillary carcinoma. A complementary radiotherapy was performed with good tolerance of the patient. After 3 years of follow-up, the clinical and imaging findings were normal. Conclusion: Intracystic papillary carcinoma is a rare disease with a poorly codified therapeutic management. Nevertheless it remains a histological entity with a good prognosis.

Keywords : Papillary intracystic carcinoma, breast, diagnosis, treatment

Introduction

Le carcinome papillaire intrakystique est une entité rare de carcinome intracanalair. Son incidence est estimée à environ 0,5% à 1% des cancers du sein (Ait benkaddour Y et al,2012 ; Salem A et al, 2009). Il est plus décrit chez l'homme avec 5 à 7,5% des cancers du sein chez l'homme. Chez la femme, elle apparait généralement après la ménopause sous forme d'une masse unique (Sun Y et al, 2014 ; Vagholkar K et al, 2013 ; Hariprasad S et al, 2013). Il est caractérisé par son évolution lente et son bon pronostic. Son développement au sein d'un canal galactophorique lui confère un aspect kystique trompeur avec une composante papillaire qui peut passer inaperçu à l'échographie (Bensaad H et al, 2013 ; Esposito E et al, 2019). La cytologie peut être trompeuse également et retarder le diagnostic. La prise en charge thérapeutique reste mal codifiée et varie selon les équipes. A travers ce cas rapporté au service de gynécologie-obstétrique du CHU Kara, nous présenterons les aspects épidémiologiques, cliniques, diagnostiques, thérapeutiques et évolutifs de cette néoplasique du sein.

Observation

Il s'est agi d'une patiente de 59ans, reçue au service de gynécologie-obstétrique du Centre hospitalier universitaire de Kara pour masse du sein gauche apparue environ deux mois plus tôt. Dans ses antécédents, elle est G8P8, ménopausée il y 19ans, sans pathologie médicale connue. Elle n'était pas sous traitement hormone substitutif de la ménopause. Elle n'avait jamais été dépistée du cancer du sein. Il y avait une histoire familiale du cancer du sein chez la sœur aînée. L'examen clinique notait un bon état général, IMC 28,9. Les seins étaient de volume normal avec un revêtement cutané normal. Au niveau du sein gauche, on notait une masse ferme régulière libre par rapport aux plan musculaire et cutané, siégeant dans le quadrant supéro-externe. Il n'y avait pas d'écoulement mamelonnaire, ni d'adénopathie axillaire, ni sus-claviculaire. Le sein droit était cliniquement normal. La mammographie montrait une opacité arrondie, dense, aux contours irréguliers sans microcalcifications, ni de distorsion architecturale (Figure 1). Il n'y avait pas d'épaississement cutané. Il s'agissait d'une masse suspecte classéeACR4. L'échographie mammaire décrivait une formation hétérogène, de contours irréguliers, contenant des foyers kystiques, sans atténuation postérieure et mesurant 22mm/ 15mm (Figure 2).

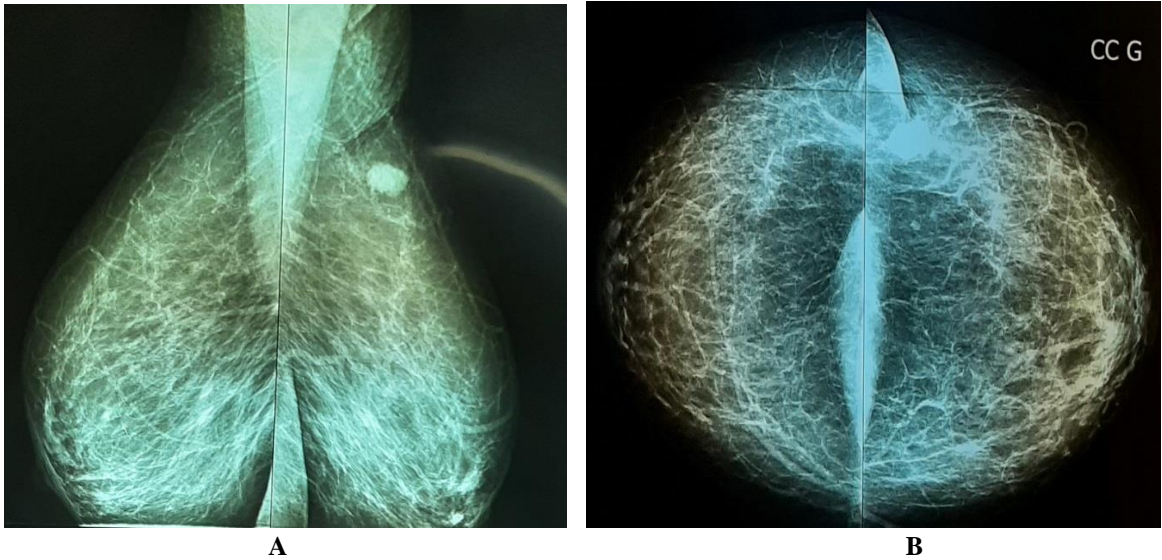


Figure 1. Clichés de mammographie montrant une opacité arrondie, dense, aux contours irréguliers du sein gauche (A : incidence oblique, B : incidence de face)

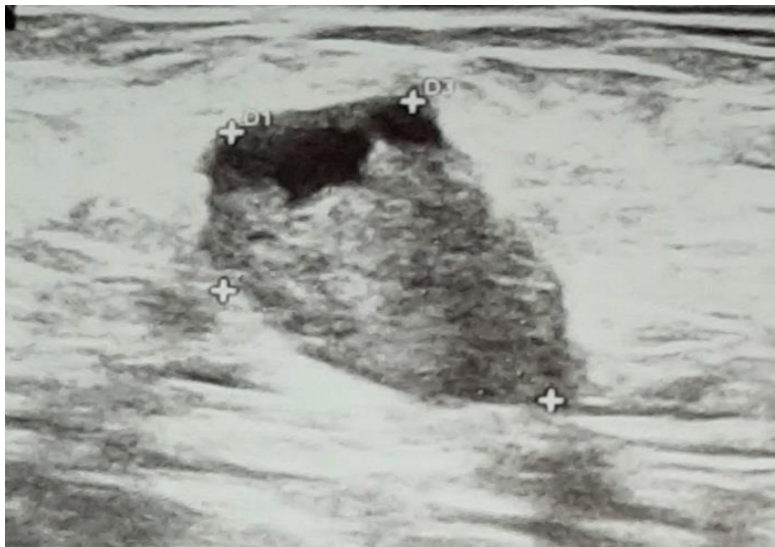


Figure 2. Echographie mammaire montrant une formation hétérogène, de contours irréguliers, contenant une plage kystique, sans atténuation postérieure

Devant ces caractères suspects de la masse, une tumorectomie fut faite et l'examen histologique montrait des axes conjonctivo-vasculaires créant des structures arborescentes dans la lumière des canaux. Ces axes sont bordés de plusieurs assises de cellules luminales cylindriques, associés à des structures micropapillaires. Les cellules sont monotones renfermant un noyau augmenté de volume, avec une légère augmentation du rapport nucléo-cytoplasmique (Figure 3). L'histologie concluait donc à un carcinome

papillaire intrakystique in situ du sein gauche. Il a été donc décidé un traitement conservateur avec irradiation du sein. La patiente a bénéficié de 50Gy en 25 séances de 2Gy. La surveillance clinique et échomammographique trois ans après le traitement initial était normale.

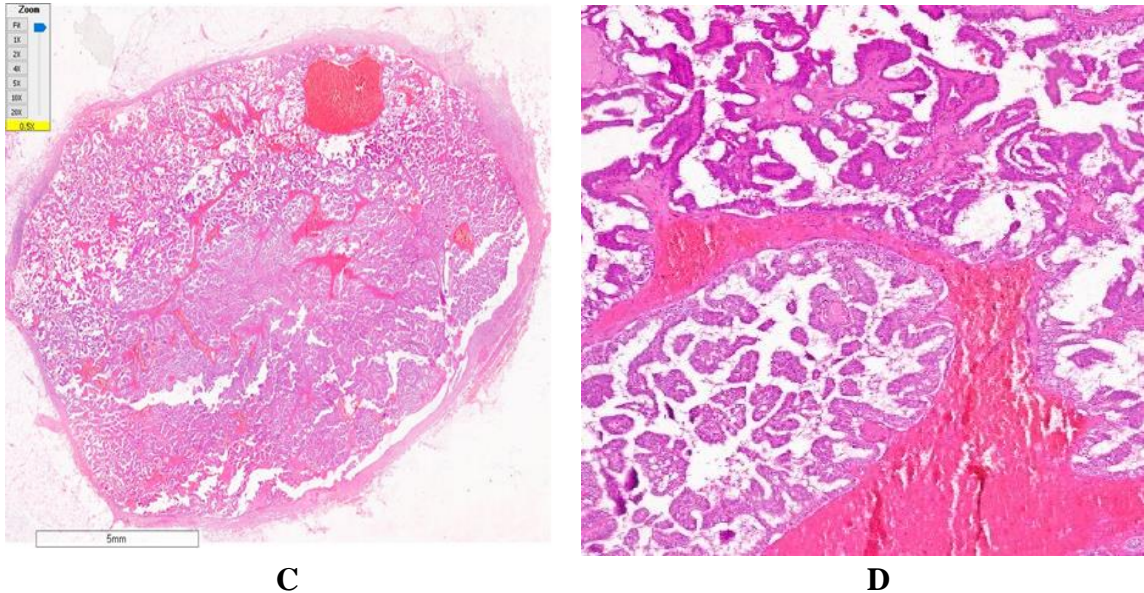


Figure 3. Aspect histologique (C et D) : axes conjonctivo-vasculaires créant des structures arborescentes dans la lumière des canaux. Ces axes sont bordés de plusieurs assises de cellules luminales cylindriques, associés à des structures micropapillaires

Discussion

Le carcinome papillaire intrakystique du sein est une forme rare du cancer du sein. Il apparaît généralement après la ménopause avec un âge moyen au diagnostic de 55ans à 67ans (Ait benkaddour Y et al,2012). Cependant, il a été rapporté des cas survenant chez des patientes jeunes en âge de procréer (Ait benkaddour Y et al,2012 ; Bensaad H et al, 2013 ; Umanah IN et al, 2009). Il peut apparaître isolé ou associé en périphérie à un carcinome canalaire in situ ou carcinome invasif (Solorzano CC et al, 2002). Cliniquement, le sein est généralement de volume normal avec un revêtement cutané normal. La masse est souvent de siège central, le plus souvent retro-aréolaire, de consistance ferme ou rénitente, de taille variant entre 1cm et 14cm. Les aires ganglionnaires axillaires et sus-claviculaires sont libres. La tumeur peut se traduire par un écoulement mamelonnaire unipore sanglant, ou au contraire être de découverte fortuite lors d'une mammographie de dépistage (Ait benkaddour Y et al,2012 ; Muttarak M et al, 2005).

La mammographie retrouve une opacité bien circonscrite, ovale ou polylobé, aux contours nets mais pouvant être cachés ou indistincts par endroits (Salem A et al, 2009 ; Lam WWM et al, 2005 ; Abounouh N et al, 2017). L'échographie peut être trompeuse en objectivant que la composante liquidienne et décrire un kyste pur. Néanmoins, c'est la méthode d'imagerie de première intention pour la distinction des kystes des masses solides, des kystes purs des kystes complexes du sein. Les aspects classiques sont un kyste complexe avec une composante solide pouvant présenter des échos d'ombre postérieurs signant des hémorragies spontanées. Il est noté une vascularisée au doppler (Salem A et al, 2009 ; Larribe M et al, 2014 ; Brookes MJ et al, 2008). L'imagerie par résonance magnétique quoique non spécifique dans les tumeurs papillaires, oriente le diagnostic en objectivant le cloisonnement et les nodules muraux (Lam WWM et al, 2005).

La cytologie par aspiration à l'aiguille fine comporte de nombreux faux négatifs et doit être interprétée avec prudence. La confirmant diagnostique est réalisée en histologie sur la pièce opératoire ou sur la biopsie de la composante solide du kyste (Levine PH et al, 2003). L'aspect macroscopique est celui d'une formation polylobée, friable et hémorragique au sein d'un kyste à paroi épaisse et fibreuse (Andrés B et al, 2003). L'aspect histologique est celui d'une arborescence conjonctivo-vasculaire grêle dépourvue d'une couche de cellules myoépithéliales, et une prolifération épithéliale néoplasique présentant les caractéristiques morphologiques d'un carcinome canalaire in situ de bas grade nucléaire. En périphérie des carcinomes papillaires intrakystiques, on note fréquemment un entrappement des structures épithéliales dans la paroi fibro-hyaline à l'origine des aspects pseudo infiltrants (MacGrogan G, 2009 ; MacGrogan G et al, 2003).

L'attitude thérapeutique n'est pas consensuelle et varie selon les équipes. La tumorectomie avec marge large saine semble faire le consensus. La mastectomie avec ou sans reconstruction peut être une option thérapeutique selon la taille de la masse ou la préférence de la patiente (Baron M et al, 2003 ; Harris KP et al, 1999). Du fait de l'absence d'envahissement ganglionnaire rapporté dans les études antérieures, il est déconseillé la chirurgie du creux axillaire afin d'épargner les patientes de complications liées à cette chirurgie (Baron M et al, 2003 ; Grabowski J et al, 2008). Cependant, en cas de carcinome invasif associé, l'appréciation de l'atteinte ganglionnaire se fera par biopsie du ganglion sentinelle (Masahiro K et al, 2011). Afin de minimiser le risque de récurrence, un contrôle local par radiothérapie adjuvant bien que controversée reste un excellent moyen thérapeutique chez les patientes de moins de 50ans ou dans les formes associées à un carcinome canalaire in situ (Fayanju OM et al, 2007 ; Esposito E et al, 2019). La chimiothérapie n'est pas obligatoire pour son faible potentiel invasif. L'hormonothérapie adjuvante devrait être prescrite pour

réduire le risque de récurrence locale en cas de récepteurs hormonaux positifs (Ingle SB et al, 2013).

Comparé aux carcinomes intra canaux, le carcinome papillaire intrakystique est caractérisé par une évolution lente et un très bon pronostic comme rapporté dans la littérature avec un taux de survie de 91% à 96,8% à 10ans (Salem A et al, 2009 ; Lefkowitz M et al, 1994 ; Grabowski J et al, 2008)

Conclusion

Le carcinome papillaire intrakystique est une forme rare de cancer du sein. Son diagnostic est orienté par la mammographie et l'échographie mammaire. La confirmation diagnostique est histologique. La prise en charge thérapeutique n'est pas codifiée mais la tumorectomie large semble faire le consensus. La radiothérapie adjuvante est souhaitée afin de réduire le risque de récurrence. Son pronostic est bon.

Consentement éclairé: Le consentement a été pris pour la procédure et la publication

Conflits d'intérêts: Les auteurs ne déclarent aucun conflit d'intérêt

Contributions des auteurs: Tous les auteurs ont lu et approuvé la version finale du manuscrit.

References:

1. Abounouh N, Belkouchi FZ, Zidane F, Yousfi M, Amrani S, Bargach S. Carcinome Papillaire Mammaire Intra Kystique: A Propos De Deux Cas. Global Journal of Medical Research: E Gynecology and Obstetrics 2017 Volume 17 Issue 1
2. Ait benkaddour Y, El Hasnaoui S, Fichtali K, Fakhir B, Jalal H, Kouchani M, Aboufalah A, Abbassi H. Intracystic papillary carcinoma of the breast: report of three cases and literature review. Case Rep Obstet Gynecol 2012; 2012:979563
3. Andrés B, Aguilar J, Torroba A, Martínez-Gálvez M, Aguayo JL. Intracystic papillary carcinoma in the male breast. Breast J. 2003;9:249–250
4. Baron M, Ladonne JM, Resch B, D'Anjou J. Traitement du carcinome papillaire intrakystique du sein, Imagerie de la Femme 2003 ; Vol 12, N° 3 pp. 209-211
5. Bensaad H, Latib R, Chami I, Boujida MN, Jroundi L. Carcinome papillaire mammaire et dystrophie fibrokystique. Maroc Médical 2013 ; tome 35 n°3

6. Brookes MJ, Bourke AG. Radiological appearances of papillary breast lesions. *Clinical Radiology* 2008 ; vol. 63, no. 11, pp. 1265–1273
7. Esposito E, Di Bonito M, Iodice G, Avino F, Donzelli I, Fucito A, Melucci MT, Saponara R, Siani C, Tortoriello R, Rinaldo M, di Giacomo R. Intracystic papillary breast carcinoma with DCIS in a man: a case report. *Transl Cancer Res* 2019;8(Suppl 5):S445-S448
8. Fayanju OM, Ritter J, Gillanders WE, Erbelein TJ, Dietz JR, Aft R, Margenthaler JA. Therapeutic management of intracystic papillary carcinoma of the breast: the roles of radiation and endocrine therapy. *Am J Surg.* 2007 Oct;194(4):497-500
9. Grabowski J, Salzstein SL, Sadler GR, Blair S. Intracystic papillary carcinoma: a review of 917 cases. *Cancer.* 2008;113(5): 916-920
10. Hariprasad S, Hariprasad P, Srinivas T. Intracystic papillary carcinoma of the breast in males: a case report and review of the literature. *J Clin Diagn Res* 2013 ; 7: 568-570
11. Harris KP, Faliakou EC, Exon DJ, Treatment and outcome of intracystic papillary carcinoma of the breast, *Br J Surg* 1999; 86: 1274
12. Ingle SB, Hinge Ingle CR, Murdeshwar HG, Adgaonkar BD. Unusual case of insitu (intracystic) papillary carcinoma of breast. *World J Clin Cases.* 2013; 16: 227- 922
13. Lam WWM, Tang APY, Tse G, and Chu WCW. Radiology-pathology conference: papillary carcinoma of the breast, *Clinical Imaging* 2005 ; vol. 29, no. 6, pp. 396–400
14. Larribe M, Thomassin-Piana J, JalaguierCoudray A, *Cancers mammaires de forme ronde :corrélations imagerie-anatomopathologie, Journal de Radiologie Diagnostique et Interventionnelle* 2014 ; Volume 95, Issue 1, Pages 40-50.
15. Levine PH, Waisman J, Yang GC. Aspiration cytology of cystic carcinoma of the breast. *Diagn Cytopathol* 2003;28: 39—44
16. Lefkowitz M, Usar CM, Lefkowitz W, Wargotz ES. Intraductal (intracystic) papillary carcinoma of the breast and its variants: A clinicopathological study of 77 cases. *Hum Pathol.* 1994; 25: 802-809
17. MacGrogan G, de Mascarel I, Soubeyran C, Barreau H, Dilhuydy C, de Lara T, Coindre B. Approche diagnostique dans les lésions papillaires du sein. *Annales de Pathologie* 2003 ;Vol 23, N° 6 pp. 601-610
18. MacGrogan G, Pièges diagnostiques en pathologie mammaire. Cas no 1. Carcinome canalaire in situ (CCIS) de bas grade nucléaire, d'architecture papillaire, micropapillaire et cribriforme, *Annales de Pathologie* 2009 ; Volume 29, Issue 3, Pages 188-193

19. Masahiro K, Satoshi H, Yoshinari M, Kazuhiro S, Naoyuki M , Tadahiro S. Surgical treatment of intracystic carcinoma of the breast. *World Journal of Surgical Oncology* 2011 9:116 doi:10.1186/1477-7819-9-116
20. Muttarak M, Samwangprasert A, Chaiwun B . Intracystic papillary carcinoma of the breast, *Biomed Imaging Interv J.* 2005 Jul-Sep; 1(1): e5
21. Salem A, Mrad K, Driss M, Hamza R, Mnif N. Intracystic papillary carcinoma of the breast. *J Radiol.* 2009 Apr; 90(4):515-518
22. Solorzano CC, Middleton LP, Hunt KK, Mirza N, Meric F, Kuerer HM, Ross MI, Ames FC, Feig BW, Pollock RE, Singletary SE, Babiera G. *Am J Surg.* 2002 Oct;184(4):364-8. doi: 10.1016/s0002-9610(02)00941-8
23. Sun Y and Howard-McNatt M: Intracystic papillary carcinoma of the breast in a male patient. *Am Surg* 2014 ; 80: 84-85
24. Umanah IN, Okpongette AS. Intracystic papillary carcinoma of the breast in a 21-year old premenopausal Nigerian woman: a case report. *Rare Tumors* 2009; volume 1(2) : e50
25. Vagholkar K, Dastoor K and Gopinathan I: Intracystic papillary carcinoma in the male breast: a rare endpoint of a wide spectrum. *Case Reports in Oncological Medicine* Volume 2013, Article ID 129353, 3 pages