

Prolapsus Gravidique: Facteurs de Risque, Complications et Prise en Charge en Afrique Sub-Saharienne

Soumana Diaouga H.

Service de gynécologie obstétrique ;
Centre de santé de la mère et de l'enfant de Tahoua, Niger

Chaibou Yacouba M.

Service de gynécologie obstétrique ;
Maternité Issaka Gazobi de Niamey, Niger

Oumara M.

Université Abdou Moumouni de Niamey ;
Service de gynécologie obstétrique ;
Hôpital Général de Référence de Niamey, Niger

Lazare Lauren H.

Service de gynécologie obstétrique ;
Centre de santé de la mère et de l'enfant de Tahoua, Niger

Garba Rah. M.

Université Abdou Moumouni de Niamey
Service de gynécologie obstétrique ;
Maternité Issaka Gazobi de Niamey, Niger

Idi N.

Université Abdou Moumouni de Niamey
Service de gynécologie obstétrique ; Centre Hospitalier Régional de Niamey

Nayama M.

Université Abdou Moumouni de Niamey ;
Service de gynécologie obstétrique ;
Maternité Issaka Gazobi de Niamey, Niger

[Doi: 10.19044/esipreprint.4.2024.p307](https://doi.org/10.19044/esipreprint.4.2024.p307)

Approved: 15 April 2024
Posted: 18 April 2024

Copyright 2024 Author(s)
Under Creative Commons CC-BY 4.0
OPEN ACCESS

Cite As:

Soumana Diaouga H., Chaibou Yacouba M., Oumara M., Lazare Lauren H., Garba Rah. M., Idi N. & Nayama M. (2024). *Prolapsus Gravidique: Facteurs de Risque, Complications et Prise en Charge en Afrique Sub-Saharienne*. ESI Preprints.

<https://doi.org/10.19044/esipreprint.4.2024.p307>

Résumé

Objectif : Le but de cette étude était d'aborder les caractéristiques socio démographique, les aspects thérapeutiques et le pronostic du prolapsus utérin extériorisé survenu pour la première fois pendant la grossesse. **Patientes et Méthodes :** Il s'agissait d'une étude prospective sur une période de 12 mois (1er janvier au 31 décembre 2021) portant sur les patientes prise en charge pour prolapsus gestationnel. **Résultats:** Sept cas ont été enregistrés durant la période d'étude. La fréquence du prolapsus gestationnel était de 2 cas/1000 accouchements dans notre service. Les patientes étaient jeunes (28-31 ans), multipares avec un âge moyen de 28,57 ans et une parité moyenne de quatre enfants. Elles étaient très jeunes à leurs premier accouchement (16-20 ans). La plupart de facteurs de risques décrits dans la littérature étaient retrouvés chez nos patientes. La rupture prématurée des membranes (2 cas, 28,57%), la chorioamniotite (1 cas, 14,28%), l'accouchement prématuré (1 cas, 14,28%), l'hémorragie de la délivrance (1 cas, 14,28%) et l'anémie (1 cas, 14,28%) ont été les complications retrouvées. Un traitement conservateur a été réalisé chez toutes les patientes (100%). L'évolution était favorable avec une régression spontanée du prolapsus dans le post-partum immédiat chez toutes nos patientes (100%). Après six mois de suivi, les prolapsus n'ont pas récidivés. **Conclusion :** Le prolapsus gestationnel n'est pas exceptionnel dans notre contexte. Malgré son caractère angoissant pour la patiente, sa famille et l'équipe obstétricale, une attitude conservatrice peut se discuter devant un prolapsus apparu pour la première fois au cours de la grossesse chez une patiente jeune sans antécédents pathologiques particuliers.

Mots-clés: Grossesse, prolapsus des organes pelviens, prolapsus gestationnel, Tahoua, Niger

Gravidarum Prolapse: Risk Factors, Complications and Management in Sub-Saharan Africa

Soumana Diaouga H.

Service de gynécologie obstétrique ;
Centre de santé de la mère et de l'enfant de Tahoua, Niger

Chaibou Yacouba M.

Service de gynécologie obstétrique ;
Maternité Issaka Gazobi de Niamey, Niger

Oumara M.

Université Abdou Moumouni de Niamey ;
Service de gynécologie obstétrique ;
Hôpital Général de Référence de Niamey, Niger

Lazare Lauren H.

Service de gynécologie obstétrique ;
Centre de santé de la mère et de l'enfant de Tahoua, Niger

Garba Rah. M.

Université Abdou Moumouni de Niamey
Service de gynécologie obstétrique ;
Maternité Issaka Gazobi de Niamey, Niger

Idi N.

Université Abdou Moumouni de Niamey
Service de gynécologie obstétrique ; Centre Hospitalier Régional de Niamey

Nayama M.

Université Abdou Moumouni de Niamey ;
Service de gynécologie obstétrique ;
Maternité Issaka Gazobi de Niamey, Niger

Abstract

Objective : The aim of this study was to address the socio-demographic characteristics, therapeutic aspects and prognosis of externalized uterine prolapse occurring for the first time during pregnancy. **Patients and Methods :** This was a prospective study over a period of 12 months (January 1 to December 31, 2021) focusing on patients treated for gravidarum prolapse. **Results :** Seven cases were recorded during the study period. The frequency of gravidarum prolapse was 2 cases/1000 deliveries in our department. The patients were young (28-31 years old), multiparous with an average age of 28.57 years and an average parity of four children. They were very young when they first gave birth (16-20 years old). Most of the risk factors described in the literature were found in our patients. Premature rupture of membranes (2 cases, 28.57%), chorioamnionitis (1 case, 14.28%),

premature delivery (1 case, 14.28%), postpartum hemorrhage (1 case, 14.28%) and anemia (1 case, 14.28%) were the complications found. Conservative treatment was carried out in all patients (100%). The evolution was favorable with spontaneous regression of the prolapse in the immediate postpartum period in all our patients (100%). After six months of follow-up, the prolapses have not recurred. Conclusion : gravidarum prolapse is not exceptional in our context. Despite its distressing nature for the patient, her family and the obstetric team, a conservative attitude can be questioned when faced with a prolapse appearing for the first time during pregnancy in a young patient without any particular pathological history.

Keywords: pregnancy, pelvic organ prolapse, uterine prolapse during pregnancy, Tahoua, Niger

Introduction

Le prolapsus utérin se caractérise par une saillie du col et ou de l'utérus à travers la fente uro-génitale. Cette situation est favorisée par le traumatisme obstétrical, d'où la fréquence élevée dans nos pays où les patientes sont en général des multipares. La survenue d'un prolapsus utérin chez la femme jeune pour la première fois au cours de la grossesse est rare, avec une incidence d'un cas sur 10000-15000 accouchements (Guariglia, 2005). Il est différent des prolapsus utérins préexistant à la grossesse qui disparaissent généralement spontanément à la fin du deuxième trimestre, sans complication (Lecointre, 2013). Ce prolapsus dit gravidique ou gestationnel serait dû aux changements physiologiques de l'organisme maternel pendant de la grossesse chez une femme présentant d'autres facteurs de risque prédisposant (Awoniyi, 2021). Le prolapsus de l'utérus grévide fait de la grossesse une grossesse à haut risque. Des nombreuses complications maternelles et périnatales ont été décrites (Lecointre, 2013). La prise en charge demeure non codifiée et dépend essentiellement du terme de la grossesse et des complications imputables au prolapsus. Les options thérapeutiques vont du traitement conservateur à la chirurgie. Au Niger, aucune étude antérieure n'a été réalisée sur le prolapsus utérin dit gestationnel. Nous avons donc mené cette étude dont l'objectif était d'aborder les aspects sociodémographiques, cliniques, thérapeutiques ainsi que les issues materno-foetales de cette pathologie rare.

Patientes et Méthodes

Type et cadre d'étude: Il s'agissait d'une étude prospective, descriptive transversale conduit dans le service de gynécologie obstétrique du centre de santé de la mère et de l'enfant de Tahoua en

République du Niger sur une période de 12 mois (1er janvier 2021 au 31 décembre 2021).

Population: Notre échantillon est constitué de sept patientes. Nous avons inclus toutes les patientes présentant un prolapsus utérin survenu pour la première fois au cours de la grossesse. N'étaient pas inclus de l'étude, les patientes ayant une histoire de prolapsus antérieure à la grossesse et les patientes n'ayant pas accordé leurs consentement éclairé à participer à l'étude. Les critères d'exclusion étaient la perte de vue et la décision volontaire d'un sujet de ne plus participer à l'étude. Le prolapsus gravidique ou gestationnel était défini par la survenue pour la première fois pendant la grossesse d'un prolapsus des organes pelviens chez une femme sans antécédent de prolapsus antérieur à la grossesse.

Collecte des données : Les données ont été recueillies de façon prospective à l'aide d'une fiche préalablement établie. Il s'agit des données sociodémographiques, médicales, obstétricales, néonatales, paracliniques, thérapeutiques et évolutives. Toutes les patientes ont bénéficié d'un examen clinique complet, un bilan biologique et échographique. Les patientes ont eu une prise en charge médicale, obstétricale et chirurgicale en fonction de l'évolution clinique et paraclinique. Toutes nos patientes ont été suivies pendant six mois après l'accouchement. Avant la rédaction du manuscrit, nous avons réalisé une revue de littérature en utilisant les bases de données (Medline et Science Direct, PubMed, African Journals Online), en utilisant les mots clés : « pelvic organ prolapse », « pregnancy », « gravidarum prolapse ».

Analyse statistique : Toutes les données ont été enregistrées sur le logiciel Epi info 7.1. Le logiciel Word 2016 a été utilisé pour la confection des tableaux. Les moyennes et les écarts-types ont été calculés. En raison du petit nombre des cas, nous n'avons pas effectué de comparaison.

Approbation éthique et confidentialité : L'étude était approuvée par la direction du centre de santé de la mère et de l'enfant de Tahoua. Toutes les patientes ont donné leurs consentements éclairés pour la publication de leur cas en gardant l'anonymat sur leurs identités.

Résultats

Observation 1 : Patiente de 28 ans, G4P3V3, trois (3) accouchements à domicile sans histoire de prolapsus connue, a été admise dans notre service pour prise en charge d'un prolapsus utérin évoluant depuis deux jours avec une grossesse de 33 SA+6j. L'examen physique montrait un bon état général, TA 12/8, IMC à 21,4kg/m², hauteur utérine à 28cm. A la vulve on notait un prolapsus utérin stade III de POP-Q (pelvic organ prolapsed) réductible, avec protrusion des membranes amniochoriales (Figure 1). Au toucher vaginal le col ouvert à deux doigts. L'échographie

obstétricale objectivait une grossesse évolutive de 33SA+6j sans anomalie fœtale ni des annexes. Le bilan biologique était normal. Une réduction manuelle prudente été réalisée. La patiente a été hospitalisée avec repos au lit pendant cinq jours. Une corticothérapie pour accélération de la maturation pulmonaire fut réalisée. L'évolution était favorable. La patiente a été suivie en consultation toutes les deux semaines jusqu'à l'accouchement spontanée par voie basse à 38 SA d'un nouveau-né de sexe masculin, Apgar 8-10, Poids= 3405g. Elle n'avait pas présenté des complications dans le post partum. La sortie été autorisée 48h après l'accouchement. La patiente a été revue à j30, 3 mois et à 6 mois avec un examen sans particularité.

Observation 2 : Patiente de 28 ans, G5P4V4 a été admise pour prolapsus utérin évoluant depuis trois jours sur une grossesse de 37 SA+4j. A l'interrogatoire on notait une constipation évoluant depuis deux semaines. A l'examen, l'IMC à 23kg/m², elle présentait un prolapsus utérin stade III POP-Q réductible. Le col était inflammatoire avec des fausses membranes (figure 2). On notait la présence d'un fécalome au toucher rectal. Le bilan biologique objectivait une anémie sévère à 6,8g/dl. Après l'extraction du fécalome, nous avons réalisé une réduction manuelle du prolapsus et conseillé de rester au lit en légère position de Trendelenburg. L'anémie a été traité par du fer per os et une transfusion sanguine. L'administration de phloroglucinol (spasfon) en infusion et des antiseptiques locaux a permis une disparition rapide de l'œdème cervical. Elle a eu un début de travail spontané à 38 SA+ 1 jours de gestation et a accouché d'un nouveau-nés de sexe masculin en bonne santé pesant 3100g. Lors du suivi ultérieur six mois plus tard aucun prolapsus n'a été observé.

Observation 3 : Il s'agissait d'une multipare de 28 ans G3P3V2, référée dans notre service pour prise en charge d'un prolapsus utérin compliqué d'hémorragie de la délivrance par rétention placentaire dans un contexte d'accouchement prématuré à 29 SA à domicile d'un Mort-né macéré. L'examen physique montrait un bon état général, IMC à 25kg/m², on notait un prolapsus utérin stade IV de POP-Q réductible. L'utérus était mal rétracté, le cordon ombilical pendait à la vulve (Figure 3). Nous avons réalisé une réduction manuelle du prolapsus, suivie d'une délivrance artificielle du placenta. L'évolution était favorable avec retour à domicile après 48 heures d'hospitalisation. La patiente a été revue en consultation à j30, 3 mois et 6 mois, pas de récurrence du prolapsus.

Observation 4 : Patiente de 30 ans, G2P1, a été admise pour prolapsus utérin sur une grossesse de 37 SA+3j. Prolapsus survenu pendant l'accouchement. Elle n'avait pas d'antécédent de prolapsus avant la grossesse ni de macrosomie. Son accouchement précédent était par voie basse eutocique. A l'examen elle présentait un bon état générale, IMC à 25 kg/m². On notait un prolapsus utérin stade II POP-Q (figure 4). Le col était

dilaté admettant deux doigts. Elle a eu un début de travail eutocique avec la naissance d'un nouveau-né de sexe masculin en bonne santé pesant 2250g. On notait une régression spontanée du prolapsus deux heures après l'accouchement. La patiente est sortie après 48heures d'hospitalisation sans complication. Lors du suivi ultérieur six mois plus tard aucun prolapsus n'a été observé.

Observation 5 : Patiente de 25 ans, G4P3 a été admise pour prolapsus utérin évoluant depuis 4 jours compliqué d'une rupture prématurée des membranes de 72heures sur une grossesse de 37 SA. Ses accouchements précédents étaient par voie basse à domicile. A l'examen, elle avait deux contractions utérines en dix minutes et une tachycardie fœtale à 167bpm. Elle présentait un prolapsus utérin stade IV POP-Q réductible (figure 5). Le col était dilaté admettant deux doigts. Une césarienne a été réalisée en urgence pour asphyxie fœtale. La césarienne a permis d'extraire un nouveau-né de sexe féminin, Apgar 4 et 6 à la première et cinquième minute respectivement, poids 31150g. On réalisait une réduction manuelle du prolapsus au cours de la césarienne. Les suites opératoires étaient simples avec sortie à J5 post opératoire. Lors du suivi ultérieur six mois plus tard aucun prolapsus n'a été observé.

Observation 6 : Patiente de 31 ans, G9P8, ménagère, a été admise pour prolapsus utérin survenu au décours du travail d'accouchement ; une grossesse de 38 SA+3j. Elle n'avait pas d'antécédent de prolapsus avant la grossesse. Dans ses antécédents on notait cinq accouchement à domicile et trois accouchements assistés par un personnel de santé. Les poids de naissance antérieures variaient entre 2450g et 3570g. A l'examen elle présentait un bon état général, IMC à 28kg/m², on notait un prolapsus utérin stade III POP-Q réductible. Le col était à dilatation complète. Elle a expulsé 15 minutes après son admission d'un nouveau-né de sexe masculin en bonne santé pesant 3240g. On réalisait une réduction manuelle du prolapsus en post partum immédiat. La patiente est sortie après 48heures d'hospitalisation sans complication. Lors du suivi ultérieur six mois plus tard aucun prolapsus n'a été observé.

Observation 7 : Patiente de 30 ans, G5P4, ménagère, a été admise pour prolapsus utérin grade III POP-Q évoluant depuis deux jours sur une grossesse gémellaire de 29 SA+3j. On notait une constipation évoluant depuis sept jours. A l'examen, on notait un bon état général, IMC 19,4 kg/m². Le col était inflammatoire avec des fausses membranes. Nous avons réalisé une réduction manuelle du prolapsus et conseillé de rester au lit en légère position de Trendelenburg pendant six jours en hospitalisation. Elle fut revue en consultation chaque deux semaines. L'évolution été marqué à 37 SA par la survenue d'une rupture prématurée des membranes (RPM) compliquée de chorioamniotite sur le premier jumeau ; ce qui l'amena à

consulter deux jours plus tard. Elle a eu un début de travail spontané à 37 SA+ 2j et a accouché de deux nouveau-nés dont : le premier un mort-né de sexe féminin pesant 2300g et le deuxième de sexe masculin en bonne santé pesant 2500g. l'évolution était favorable avec sorti après cinq jours d'antibiothérapie sans complication. Lors du suivi ultérieur six mois plus tard aucun prolapsus n'a été observé.

Résultats globaux

Durant la période d'étude, 2890 accouchements ont été enregistrés dont sept cas de prolapsus gravidique, d'où une fréquence de 0,002%, soit 2 cas/ 1000 accouchements. Les patientes étaient jeunes (28-30 ans), multipares avec un âge moyen de 28,57 ans et une parité moyenne de 4 naissances. Elles avaient accouché antérieurement à domicile sans assistance médicale (85,71%, 6 cas). Elles étaient très jeunes à leurs premier accouchement (15-20 ans). Elles étaient ménagères (5 cas, 71, 42%) et paysannes (7 cas, 100%) avec un faible niveau socio-économique. La constipation était retrouvée chez deux cas sur sept (28,57%). L'âge gestationnel moyen de survenu du prolapsus était de 34,28SA avec des extrêmes de 33SA et 38SA. Le prolapsus stade III POP-Q était le plus retrouvé (4cas, 57,14%) suivi du stade IV (2cas, 28,57%). La rupture prématurée des membranes (2cas, 28,57%), la chorioamniotite (14,28%, 1cas), l'accouchement prématuré (14,28%, 1cas), l'asphyxie du per partum (1cas, 14,28%), l'hémorragie de la délivrance (14,28%, 1cas) et l'anémie (14,28%, 1cas) ont été les complications retrouvées. Un traitement conservateur a été réalisé chez toutes les patientes (100%). Le mode d'accouchement a été la césarienne chez une seule de nos patientes (14,28%). L'évolution était favorable avec une régression spontanée du prolapsus dans le post-partum immédiat chez toutes nos patientes (100%). Après six mois de suivi, les prolapsus n'ont pas récidivés. Les tableaux Ia et Ib présentent les récapitulatifs des observations.

Discussion

Cette étude rapporte 0,002% de prolapsus gravidique soit 2 cas/ 1000 accouchements. La survenu d'un prolapsus utérin au cours de la grossesse est un phénomène rare avec une incidence d'un cas/10000-15000 accouchements aux Etats unis (Guariglia, 2005). Notre étude montre que cette fréquence est plus élevée dans les pays en voies de développements comme le Niger. Le mécanisme étiopathogénique des prolapsus des organes pelviens survenant uniquement au cours de la grossesse est mal connu. Cette entité particulière à la grossesse apparaît pour la première fois pendant celle-ci et disparaît dans les 6 mois après l'accouchement (Miyano, 2013). La grossesse serait un facteur de risque indépendant du prolapsus uro-génital

(Ammouri, 2020). En effet O'Boyle et al (2002) ont comparé des femmes nullipares enceintes (n = 21) à des femmes nullipares non enceintes (n = 21), âgées de 18 à 29 ans. Toutes les nullipares non enceintes présentaient un prolapsus de stade 0 ou 1 (POP-Q) alors que 47,6 % des gestantes présentaient un prolapsus de stade supérieur ou égal à 2 à 28 SA (Ammouri, 2020, O'Boyle, 2002). La différence entre les deux groupes était significative pour les points Aa et Ba, Ap et Bp et la distance anovulaire (pb) (Ammouri, 2020, O'Boyle, 2002). Ce phénomène est dû aux changements physiologiques pendant la grossesse, à une augmentation de la production d'hormones qui entraîne de manière synergique un ramollissement, un étirement et une relaxation des tissus mous pelviens (Awoniyi, 2021). Des cas de prolapsus ont été notés chez des primigestes jeunes (Wang, 2020, Jeong, 2016). Plusieurs facteurs de risque ont été évoqués dans la survenue du prolapsus de l'utérus gravide. La multiparité et l'âge jeune au premier accouchement constituent les facteurs prédominants (Devkota, 2020, Tsikouras, 2014). Les autres facteurs sont la toux et la constipation chronique, l'accouchement dystocique, la macrosomie fœtale, les travaux en position assise fréquents chez les ménagères, les travaux en position courbée comme le cas chez les paysannes, l'atteinte congénitale des tissus aponévrotiques de soutien (O'Boyle, 2002, Devkota, 2020, Tsikouras, 2014). Aussi l'âge élevé, l'histoire familiale de prolapsus utérin, la sous-alimentation, l'antécédent de traumatisme du pelvis et l'IMC élevé ont été considérés comme des facteurs de risque (Jeong, 2016, Kart, 2011). La plupart de ces facteurs de risque sont retrouvés chez nos patientes. En effet elles étaient multipares et ayant accouchés à domicile antérieurement. Six patientes sur sept avaient moins de 20 ans à son premier accouchement. Le prolapsus gestationnel était noté surtout dans la période allant de juillet à décembre. Une période d'instabilité alimentaire et de travaux champêtres auxquels les femmes s'adonnent dans notre contexte. En effet nos patientes étaient des ménagères et paysannes, s'adonnant à la fois aux travaux ménagères et champêtres. Le prolapsus de l'utérus gravide peut conduire à des nombreuses complications (Guariglia, 2005, Lecointre, 2013, Miyano, 2013, Youssaf, 2011, Karatayl, 2013). En anténatal, apparition d'un œdème aigu du col par stase vasculaire avec un risque de traumatisme mécanique, d'ulcération et de surinfection voir le décès maternel par septicémie. Les complications urinaires à type d'infection ou de rétention d'urine sont fréquentes (Lecointre, 2013, Mohamed-Suphan, 2012). Sur le plan obstétrical, on note une augmentation du risque de fausse couche spontanée, d'accouchement prématuré, de rupture prématurée des membranes pouvant conduire à une chorioamnionite (Ammouri, 2020). En per partum, la dystocie mécanique ou dynamique due à l'œdème cervical est fréquente. Ceci conduit à un risque de rupture utérine et de décès perinatal (Lecointre, 2013).

Dans le post-partum immédiat l'hémorragie de la délivrance par atonie utérine été décrite. À distance, les complications les plus fréquemment observées sont les incontinenances urinaires et fécales et les infections puerpérales (Lecointre, 2013, Ammouri, 2020, Youssaf,2011). La persistance du prolapsus est associé à une fréquence élevée de cervicite chronique et d'une hypofertilité (Tsikouras,2014). Dans notre serie, le **cas 1** a présenté une anémie secondaire à l'érosion cervicale; facteur des micro saignements. Le **cas 3** a présenté une hémorragie de la delivrance par retention placentaire. La rupture prématuré des membranes était noté chez deux patientes don't l'une à présenté une asphyxie foetale et l'autre une chorioamniotite ayant conduit à la mort du foetus in utéro. Trois patientes sur sept (42,85%) n'ont présenté aucune complication. Sur le plans thérapeutique, La prise en charge n'est pas codifiée compte tenue de la rareté de cette pathologie. Le traitement dépend essentiellement du terme de la grossesse et des complications imputables au prolapsus (Lecointre, 2013, Ammouri, 2020). Deux options thérapeutiques sont retrouvées dans la littérature : Le traitement conservateur basé sur la réduction manuelle dans les prolapsus réductibles, l'utilisation de pessaire, le repos et la surveillance jusqu'à l'accouchement et l'option chirurgicale. Le traitement conservateur avec hygiène périnéale, repos au lit en position de Trendelenburg et mise en place d'un pessaire reste le traitement de première intention (Lecointre, 2013, Ammouri, 2020, Pizzoferrato, 2013). Ceci permet de diminuer l'œdème cervical et de protéger le col du risque d'érosion et d'infection (Lecointre, 2013, Pizzoferrato, 2013). L'utilisation des antiseptiques locaux et des crèmes antibiotiques est nécessaire en cas d'hypertrophie importante du col (Lecointre, 2013, Ammouri, 2020, Pizzoferrato, 2013). L'antibiothérapie par voie générale n'est indiquée qu'en cas d'infection systémique ou de suspicion de chorioamniotite (Ammouri, 2020, Pizzoferrato, 2013, Yogev, 2003). Cette prise en charge a permis, dans la plupart des cas rapportés, un accouchement vaginal sans événement indésirable (Ammouri, 2020, Pizzoferrato, 2013, Yogev, 2003, Abdalla, 2017). Cependant le déclenchement du travail par l'utilisation de misoprostol ou de l'oxytocin doit être évité (Tsikouras,2014). En cas de prolapsus extériorisé de stade III ou IV avec un œdème cervical, le risque de dystocie cervicale semble majeur (Pizzoferrato, 2013). La voie d'accouchement doit donc être clairement discutée en fin de grossesse en l'absence de pathologie materno-fœtale (Pizzoferrato, 2013). En cas d'échec du traitement conservateur, une prise en charge chirurgicale devrait être envisagée. Depuis la première description par Matsumoto et al. en 1999, une prise en charge chirurgicale conservatrice par voie laparoscopique en cours de grossesse a été décrite par plusieurs auteurs avec des bons résultats (Lecointre, 2013, Tsikouras,2014, Karatayl, 2013). Du point de vu obstetrical, le choix de la

voie d'accouchement reste controversé. Selon la littérature l'accouchement par voie basse est rapporté pour des prolapsus non extériorisés avec un travail survenant spontanément avant 37 SA et des nouveaux-nés de poids inférieur ou égal à 2500 g (Pizzoferrato, 2013). En revanche en cas d'œdème, de dystocie cervicale ou de prolapsus irréductible; une césarienne était effectuée (Lecointre, 2013). Dans notre série, le traitement conservateur était réalisé avec succès chez toutes les patientes. La césarienne a été réalisée chez une seule de nos patientes pour asphyxie foetale. Concernant le pronostic ultérieur, il existe peu de données sur l'évolution des prolapsus extériorisés en post-partum. D'une manière générale, le prolapsus persiste dans le post-partum immédiat et précoce avec une régression de l'œdème cervical permettant la réintégration de l'utérus et l'utilisation de pessaire (Pizzoferrato, 2013). Une réparation chirurgicale du prolapsus pourra être proposée à distance de l'accouchement chez les patientes ayant un projet d'enfant, en privilégiant les techniques mini-invasives avec conservation utérine et sans utilisation de renfort prothétique (Pizzoferrato, 2013). En l'absence de désir de grossesse, les techniques classiques de suspension non conservatrices peuvent être réalisées (Cingillioglu, 2010). Meydanli et al (2006) ont rapporté un prolapsus utérin au troisième trimestre de grossesse traité par hystérectomie per césarienne (Lecointre, 2013). Dans notre série une régression spontanée du prolapsus dans le post partum immédiat a été observé chez toutes nos patientes. Aucune récurrence n'est observée six mois après.

Forces et limites : Cette étude constitue une première au Niger sur le prolapsus extériorisé survenant pour la première fois au cours de la grossesse. En plus d'apporter la fréquence de cette pathologie gravidique rare dans une maternité régionale du Niger, notre étude contribue à identifier le profil des patientes à risque. Notre étude propose également une attitude thérapeutique devant un prolapsus dit gravidique en milieu à faible ressource. Cependant, la petite taille de l'échantillon, l'absence de suivi à plus long terme au-delà de six mois voire plusieurs années et la non disponibilité des certains examens d'imagerie (en particulier l'IRM) permettant le diagnostic de certain prolapsus non décelable cliniquement constituent les limites de notre étude.

Conclusion

Le prolapsus des organes pelviens durant la grossesse est une situation rare. C'est une pathologie bénigne dans la majorité de cas mais peut entraîner une morbidité maternelle et périnatale élevées en l'absence de prise en charge précoce et adaptée. L'évolution est en général favorable. Ainsi, Malgré son caractère angoissant pour la patiente, sa famille et l'équipe obstétricale ; une attitude conservatrice peut être adopter devant un prolapsus

apparu pour la première fois au cours de la grossesse chez une patiente jeune sans antécédents pathologiques particuliers.

Conflits d'intérêts : Les auteurs ne déclarent aucun conflit d'intérêts.

Contributions des auteurs : Tous les auteurs ont participé à la prise en charge des patientes. Tous les auteurs ont lu et approuvé la version finale du manuscrit.

Disponibilité des données : Toutes les données sont disponibles auprès de l'auteur correspondant

Déclaration de financement : Les auteurs n'ont obtenu aucun financement pour cette recherche.

Déclaration pour les participants humains : Cette étude a été approuvée par la direction du centre de santé de la mère et l'enfant de Tahoua. Les principes de la déclaration d'Helsinki ont été respectés.

Références :

1. Abdalla A. Genital Prolapse at the End Term of Pregnancy : A Case Report. *Gynecol Obstet Case Rep* 2017 ;3(2) : 54.
2. Ammouri S, Ziouziou I, Elkarkri C, Badesi S, Mahfoud H, Zraidi N, Baidada A. Le prolapsus gravidique : à propos de deux cas exceptionnels. *Pan Afr Med J*. 2020 may 12 ;3 :9
3. Awoniyi A, Ugwu AO, Garba SR, Aniugwu NK, Egba A, Olanrewaju O, Familusi OE , Olumakinwa OE , Okunade K . A rare case of utero-vaginal prolapse seen at third trimester: case report and review of literature. *Int J Reprod Contracept Obstet Gynecol* 2021;10(8) :3212-4.
4. Cingillioglu B, Kulhan M, Yildirim Y. Extensive uterine prolapse during active labor. *Int Urogynecol J* 2010 ;21 :1433—4.
5. Devkota H.R, Sijali T.R, Harris C, Ghimire D.J, Prata N and Bates M.N. Bio-mechanical risk factors for uterine prolapse among women living in the hills of west Nepal : A case-control study. *Women's Health* 2020 ;16(1) : 1–9
6. Guariglia L, Carducci B, Botta A, Ferrazzani S, Caruso A. Uterine prolapse in pregnancy. *Gynecol Obstet Invest* 2005 ;60 :192—4.
7. Jeong Ok Kim, Shin A Jang, Ji Yeon Lee, Nae Ri Yun, Sang-Hun Lee, Sung Ook Hwang. Uterine prolapse in a primigravid woman. *Obstet Gynecol Sci* 2016 ; 59 (3) : 241-244

8. Kart C, Aran T, Guven S. Stage IV C prolapse in pregnancy. *Int J Gynaecol Obstet* 2011; 112:142-3.
9. Karatayl R, Gezginc K, Haydar Kantarc A, Acar A. Successful treatment of uterine prolapse by abdominal hysteropexy performed during cesarean section. *Arch Gynecol Obstet* (2013) 287 :319–322
10. Lecointre L, Gaudineau A, Langer B. Prolapsus utérin stade IV et grossesse: à propos d'un cas. *J Gynecol Obstet Biol Reprod (Paris)* (2013), <http://dx.doi.org/10.1016/j.jgyn.2013.10.002>
11. Matsumoto T, Nishi M, Yokota M, Ito M. Laparoscopic treatment of uterine prolapse during pregnancy. *Obstet Gynecol* 1999 ;93 :849.
12. Meydanli MM, Ustun Y, Yalcin OT. Pelvic organ prolapse complicating third trimester pregnancy. A case report. *Gynecol Obstet Invest* 2006 ;61 :133—4.
13. Miyano N, Matsushita H. Maternal and perinatal outcome in pregnancies complicated by uterine cervical prolapse. *J Obstet Gynaecol*. 2013; 33: 569-571.
14. Mohamed-Suphan N, Ng RKW. Uterine prolapse complicating pregnancy and labor : a case report and literature review. *Int Urogynecol J* 2012 ;23 :647—50.
15. O'Boyle AL, Woodman PJ, O'Boyle JD, Davis GD, Swift SE. Pelvic organ support in nulliparous pregnant and nonpregnant women: a case control study. *Am J Obstet Gynecol* 2002 ;187(1) :99–102.
16. Pizzoferrato A.C, Bui C, Fauconnier A, Bader G. Prolapsus utérin extériorisé sur utérus gravide. Prise en charge pré- et postnatale. *Gynécologie Obstétrique & Fertilité* 41 (2013) 467–470
17. Tsikouras P, Dafopoulos A, Vrachnis N, Iliodromiti Z, Bouchlariotou S, Pinidis P, Tsagias N, Liberis V , Galazios G , and Von Tempelhoff G.F. Uterine prolapse in pregnancy : risk factors, complications and management. *J Matern Fetal Neonatal Med*, 2014 ; 27(3) : 297–302
18. Wang K, Zhang J, Xu T, Yu H, Wang X. Successful deliveries of uterine prolapse in two primigravid women after obstetric management and perinatal care: case reports and literature review. *Ann Palliat Med* 2020. doi:10.21037/apm-20-1322
19. Yousaf S, Haq B, Rana T. Extensive utero vaginal prolapse during labor. *J Obstet Gynaecol Res* 2011 ;3 :264—6.
20. Yogev Y, Horowitz ER, Ben-Haroush A, Kaplan B. Uterine cervical elongation and prolapse during pregnancy : an old unsolved problem. *Clin Exp Obstet Gynecol* 2003 ;30(4) :183–5.

Annexe**Tableau I a.** Récapitulatifs de nos observations

	Cas 1	Cas 2	Cas 3	Ca 4
Age(ans)	28	28	28	30
Profession	Ménagère/paysanne	Ménagère/paysanne	Ménagère /paysanne	Ménagère
Profession du Mari	Cultivateur	Eleveur	Revendeur	Revendeur
Parité	3	4	3	1
Age au premier Accouchement	19 ans	17 ans	18 ans	20 ans
Histoire des accouchements antérieurs	Accouchements Voie basse à Domicile	3 Accouchements Voie basse à Domicile	Accouchements voie basse à Domicile	Accouchements voie basse en formation sanitaire
Age gestationnel à la survenue du prolapsus	33 SA	37 SA	29 SA	37 SA En perpartum
Stade POP-Q au diagnostic	3	3	4	2
Notion de prolapsus antérieur à la grossesse	Non	Non	Non	Non
Age gestationnel à l'accouchement	38 SA	37 SA	29 SA	37 SA
Complication	Aucune	Anémie	HPPI/ Rétention placentaire Accouchement prématuré	Aucune
Mode d'accouchement	Voie basse	Voie basse	Voie basse	Voie basse
Traitement	Réduction manuelle Repos au lit	Réduction manuelle Repos au lit	Réduction manuelle Repos au lit	Réduction manuelle Repos au lit
Suivi	6 mois Pas de récidence	6 mois Pas de récidence	6 mois Pas de récidence	6 mois Pas de récidence

Tableau I b. Récapitulatifs de nos observations

	Cas 5	Cas 6	Cas 7
Age(ans)	25	31	30
Profession	Ménagère /paysanne	Ménagère	Ménagère /paysanne
Profession du Mari	Cultivateur	Revendeur	Cultivateur
Parité	3	8	4
Age au premier accouchement	16 ans	15 ans	19 ans
Histoire des accouchements antérieurs	Accouchements voie basse à domicile	5 accouchements Voie basse à Domicile	Accouchements voie basse à Domicile
Age gestationnel à la survenue du prolapsus	37 SA en perpartum	38 SA	29 SA
Stade POP-Q au diagnostic	4	3	3
Notion de prolapsus antérieur à la grossesse	Non	Non	Non
Age gestationnel à l'accouchement	37 SA	38 SA En perpartum	37 SA
Complication	RPM APP	Aucune	RPM Chorioamniotite
Mode d'accouchement	Césarienne	Voie basse	Voie basse
Traitement	Réduction manuelle Repos au lit	Réduction manuelle Repos au lit	Réduction manuelle Repos au lit
Suivi	6 mois Pas de récurrence	6 mois Pas de récurrence	6 mois Pas de récurrence

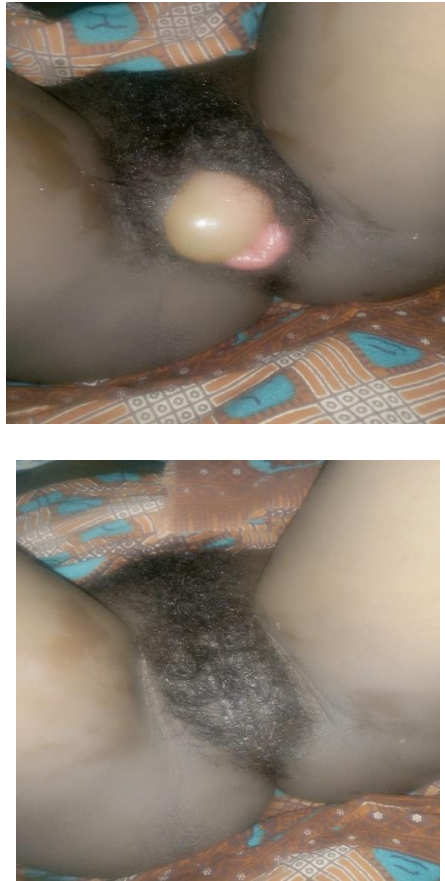


Figure 1. Prolapsus utérin stade III POP-Q à 33SA+6j avec protrusion des membranes (avant et après réduction manuelle)

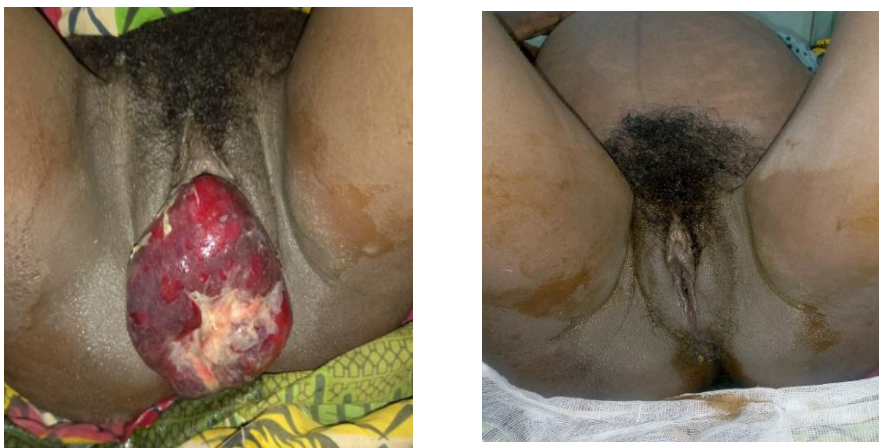

Figure 2. Prolapsus utérin stade III POP-Q à 37SA+4j (avant et après réduction manuelle)

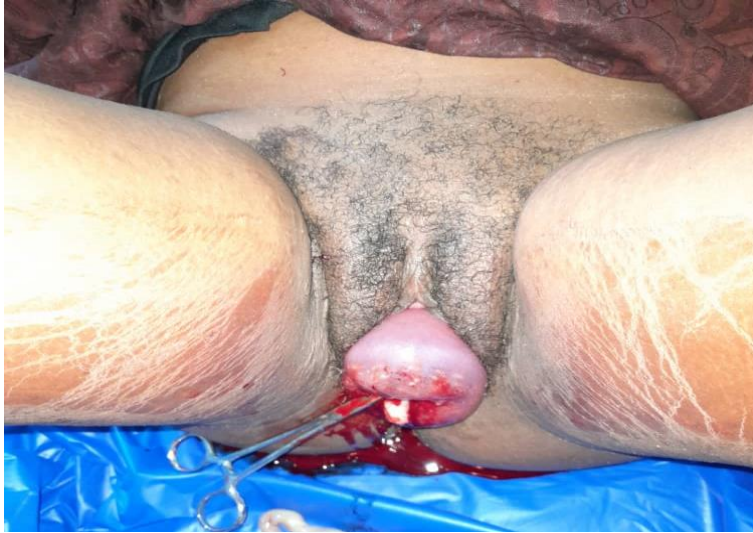

Figure 3. Prolapsus utérin stade IV POP-Q avec rétention placentaire




Figure 4. Prolapsus stade II POP-Q à 37SA+3j

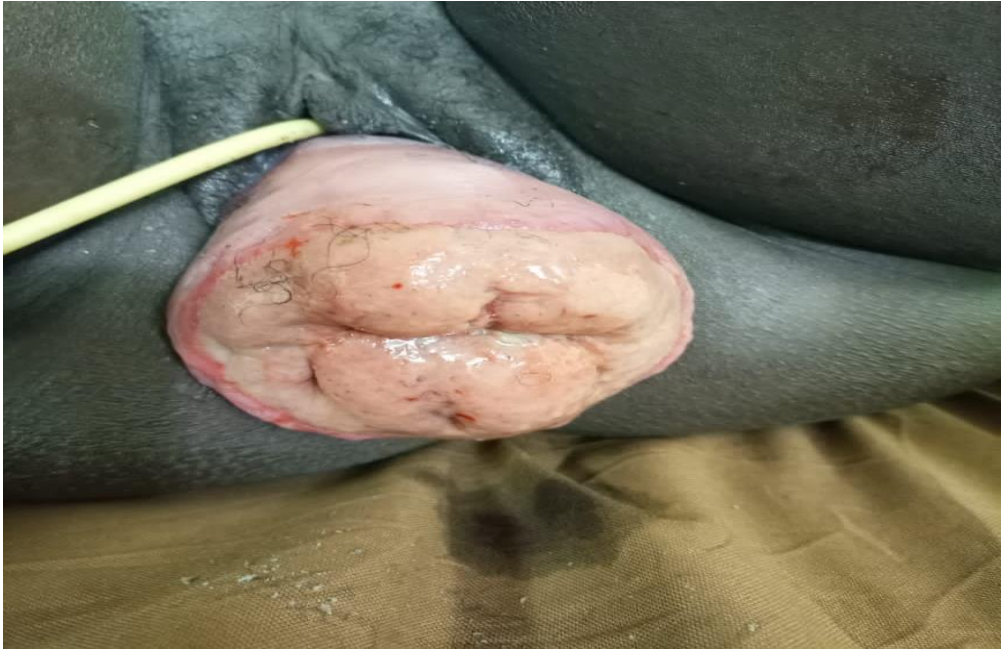

Figure 5 : Prolapsus utérin stade IV POP-Q à 37SA