

## Résultats du traitement chirurgical des fractures malléolaires de l'adulte au Centre Hospitalier Régional de Sokodé

*Dellanh Yaovi Yanick*

Centre Hospitalier Régional de Sokodé, Université de Lomé, Togo

*Bakriga Batarabadja*

*Akloa Kolima Ehlissou*

Centre Hospitalier Universitaire Sylvanus Olympio,  
Université de Lomé, Togo

*Beme Apollinaire Saouwada Paul*

Hôpital Maroua, Université de Ngaoundéré, Cameroun

*Ayouba Gamal*

*Abalo Anani*

Centre Hospitalier Universitaire Sylvanus Olympio,  
Université de Lomé, Togo

[Doi:10.19044/esj.2024.v20n27p152](https://doi.org/10.19044/esj.2024.v20n27p152)

Submitted: 26 April 2024

Accepted: 24 September 2024

Published: 30 September 2024

Copyright 2024 Author(s)

Under Creative Commons CC-BY 4.0

OPEN ACCESS

*Cite As:*

Dellanh, Y. Y., Bakriga, B., Akloa, K. E., Beme, A. S. P., Ayouba, G., & Abalo, A. (2024). *Résultats du traitement chirurgical des fractures malléolaires de l'adulte au Centre Hospitalier Régional de Sokodé*. European Scientific Journal, ESJ, 20 (27), 152.

<https://doi.org/10.19044/esj.2024.v20n27p152>

### Résumé

**Introduction** : Les fractures malléolaires sont fréquentes et leur traitement est de plus en plus chirurgical. Le but de l'étude était d'évaluer les résultats cliniques, radiologiques et fonctionnels des fractures malléolaires opérées dans un hôpital régional du Togo. **Matériels et Méthode** : Il s'agissait d'une étude rétrospective et analytique portant sur les patients pris en charge entre janvier 2019 et décembre 2022 dans le service d'Orthopédie du Centre Hospitalier Régional de Sokodé. Les dossiers des patients suivis pour fractures malléolaires étaient exploités. Les patients suivis et revus pendant au moins 06 mois étaient inclus. L'évaluation était basée sur les critères anatomiques de Leeds et Ehrlich en post-opératoire, le score fonctionnel de Kitaoka à 06 mois. **Résultats** : Le délai de chirurgie était de 15 jours en moyenne avec des extrêmes de 01 jour et 40 jours. Sur une série de 38 patients traités,

l'évaluation sur le plan anatomique selon les critères de Leeds et Ehrlich a trouvé 85% (n= 32) de bonnes réductions. Le score de Kitaoka à six(06)mois était décrit comme suit : 52,5%(n=20) de scores excellents et bons correspondant aux fractures initialement fermées, 39,5 %(n=15) de scores bons et moyens correspondant aux fractures initialement ouvertes et 08%(n=03) de scores mauvais. Les fractures ouvertes étaient sujettes à des complications secondaires à type d'arthrose précoce, d'ostéo-arthrite et de pseudarthrose. **Conclusion** : Le traitement chirurgical des fractures fermées malléolaires donnait de bons et excellents résultats fonctionnels. Les fractures ouvertes étaient sujettes à des complications précoces avec un pronostic fonctionnel médiocre.

---

**Mots-clés:** Arthrose, cheville, malléole, ostéosynthèse

---

## **Results of Surgical Treatment of Malleolar Fractures in Adults at Centre Hospitalier Régional de Sokodé**

*Dellanh Yaovi Yanick*

Centre Hospitalier Régional de Sokodé, Université de Lomé, Togo

*Bakriga Batarabadja*

*Akloa Kolima Ehlissou*

Centre Hospitalier Universitaire Sylvanus Olympio,  
Université de Lomé, Togo

*Beme Apollinaire Saouwada Paul*

Hôpital Maroua, Université de Ngaoundéré, Cameroun

*Ayouba Gamal*

*Abalo Anani*

Centre Hospitalier Universitaire Sylvanus Olympio,  
Université de Lomé, Togo

---

### **Abstract**

**Introduction:** Malleolar fractures are frequent, and their treatment is increasingly surgical. This study aims to assess the clinical, radiological, and functional results of malleolar fractures treated in a secondary hospital in Togo. **Materials and Method:** This was a retrospective and analytic study of patients managed between January 2019 and December 2022 in the Orthopedic Department of the Regional Hospital of Sokode. The records of patients followed for malleolar fractures were processed. Patients followed and reviewed at least 6 months were included. Evaluation was based on the anatomical criteria of Leeds and Ehrlich, the functional score of Kitaoka at 06

months. **Results:** The surgery delay was fifteen days ranging 01 day to 40 days. On a serie of 38 patients treated, anatomical assessment according to the Leeds and Ehrlich criteria found 85% of good reductions. According to the Kitaoka score at 6 months, 52,5% (n=20) of the scores were excellent for close fracture and 39,5% (n=15) were good or average for open fracture and 08%(n=03) of poor score. Open fractures were prone to secondary complications such as early arthritis, malleolus non-union, and ankle joint infection. **Conclusion:** Surgical treatment of closed bimalleolar fractures gave good and excellent functional results. Open fractures were prone to early complications with a poor functional prognosis.

---

**Keywords:** Ankle, arthrosis, malleolus, osteosynthesis

## **Introduction**

Les fractures malléolaires constituent une pathologie fréquemment rencontrée en traumatologie (Abalo 2009, Cout-Brown 2006, Dobbe 2020, Mandi 2012). Elles regroupent les lésions osseuses, cartilagineuses, ligamentaires et tendineuses qui peuvent être simples ou complexes, isolées ou associées.

De manière générale, l'objectif de la prise en charge de ces fractures consiste en la restauration d'une anatomie parfaite de la mortaise tibio-talienne (Strauss 2007). Le bon traitement repose sur l'identification du mécanisme de la lésion et l'appréciation judicieuse des lésions associées (Goost 2014).

Le traitement orthopédique a vu sa part se réduire considérablement au profit du traitement chirurgical du fait de la médiocre qualité de la réduction et la forte proportion d'arthrose observée dans les séries où le traitement était orthopédique (Sane 2009).

Au Togo, une étude réalisée par Ayouba et al (2020) notait également de meilleurs résultats anatomiques et fonctionnels en cas de traitement chirurgical.

Cependant, dans des conditions chirurgicales précaires, les contraintes sont liées à l'accessibilité des implants chirurgicaux et aux produits anesthésiques ; ce qui conduit à une adaptation des techniques chirurgicales au contexte et aux moyens financiers des patients (Kuubiere 2012).

Ainsi, cette étude avait pour but d'évaluer les résultats cliniques, radiologiques et fonctionnels du traitement chirurgical des fractures malléolaires dans un hôpital régional du Togo.

## **Materiels et Methode**

### **Population**

Il s'agissait d'une étude rétrospective à visée analytique portant sur des patients pris en charge sur une période de 48 mois allant de Janvier 2019 à

Décembre 2022 dans le service d'Orthopédie du Centre Hospitalier Régional de Sokodé (Togo).

Les dossiers des patients opérés pour fractures malléolaires, revus et suivis jusqu'au 6<sup>ème</sup> mois post-opératoire au moins ont été inclus. Trente-huit patients avaient été opérés durant la période retenue dont 15 femmes et 23 hommes soit un sex ratio de 3/2. L'âge moyen était de 28,5 ans avec des extrêmes de 17 ans et 52 ans. Les circonstances de survenue étaient un accident de la voie publique impliquant deux motos dans 47% (n=18), moto-voiture dans 32% (n=12), accident de jeu 21% (n=08). Les fractures étaient fermées dans 53% (n= 20) cas : stade 1 de Tscherne et Gotzen (Valderrama-Molina, 2014) dans 06 cas et stade 0 dans 14 cas.

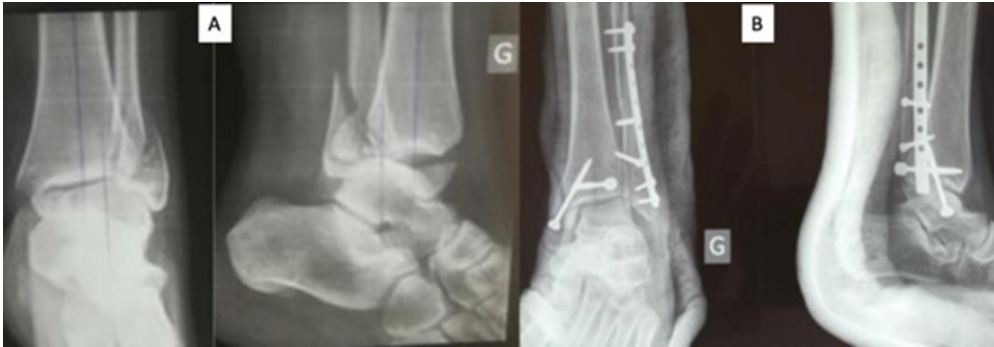L'ouverture cutanée était classée selon Gustilo et Anderson (Gustilo 1984) : Dix-huit fractures (47%) étaient ouvertes dont 26% (n=10) de type 1 de Gustilo, 08% (n=3) de type 2, 08% (n=3) de type 3a et 05% (n=2) de type 3b. Les lésions radiologiques étaient classées selon Danis et Weber (Kennedy 1998) : type A (n=06), type B (n=25), type C (n=07).

Pour les lésions associées, la luxation ou subluxation associée était enregistrée dans 29 % (n=11). Sept patients présentaient un diastasis tibio-fibulaire soit 18% des cas. La fracture de la marginale postérieure était associée chez 26% des patients (n=10).

### **Processus thérapeutique**

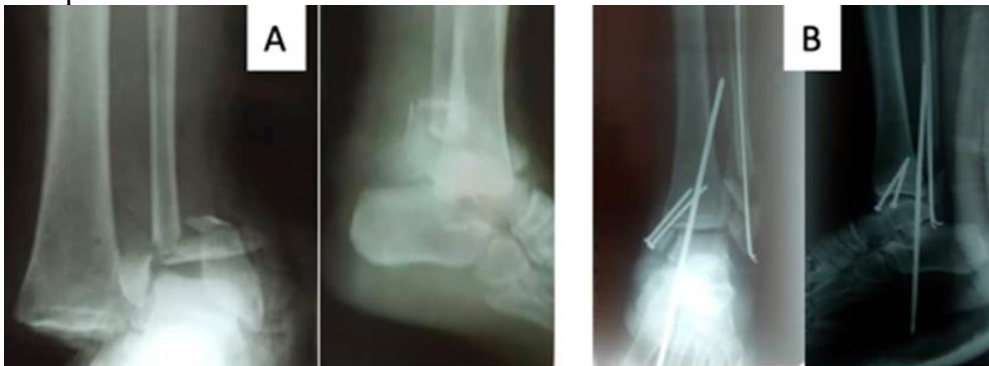La procédure se déroulait sous anesthésie générale (n=02) ou rachianesthésie (n=36) avec un garrot à la racine du membre en cas de fracture fermée. En cas de fracture ouverte, le garrot n'était pas utilisé. Les interventions se déroulaient sans scopie peropératoire.

En cas de fracture fermée l'abord latéral était fait dans un premier temps. Il se faisait en retromalléolaire avec réduction maintenue par des daviers puis fixation par vis et plaque ou par une broche centromédullaire. La broche était passée par la pointe malléolaire latérale. L'abord médial était centré sur la fracture. Après réduction un haubanage ou un vissage était réalisé. Pour les fractures malléolaires postérieures associées, une réduction avec vissage était réalisée par la même voie retro malléolaire (Figure 1). Aucun vissage de la syndesmose n'était réalisé en cas de fracture sus-ligamentaire. Une contention par une botte plâtrée ou en résine était posée pour 06 semaines. Tous les patients présentant une fracture ouverte avaient reçu comme soins un parage et lavage articulaire en urgence associée à l'ostéosynthèse. Une ostéosynthèse par haubanage et/ou vis étaient réalisées dans ces cas pour la malléole médiale et par broche pour la malléole externe.



**Figure 1:** A : fracture bimaléolaire type B de Danis et Weber associée à une fracture de la malléole postérieure ; B : Radiographie de contrôle de la fracture E après ostéosynthèse par plaque latérale et vis malléolaire médiale et postérieure

Une broche de Steinmann de 30/10 provisoire a été utilisée comme clou transplantaire en cas de fracture-luxation instable (Figure 2). Un lambeau fascio-cutané sural homolatéral était associé comme geste de couverture au besoin (n=03). Une antibioprophylaxie à base d'amoxicilline acide clavulanique était conduite pendant 02 semaines pour tous les patients et une gouttière plâtrée confectionnée pour 06 semaines. L'ablation de la broche transplantaire se faisait à 06 semaines.



**Figure 2:** A: Fracture luxation bimaléolaire ; B : Radiographie de contrôle de la fracture E après ostéosynthèse par broches latérales et vis malléolaires médiales et clou transplantaire provisoire

La rééducation de la cheville débutait à 06 semaines après ablation du plâtre. L'appui partiel était à 02mois ½ et l'appui complet à partir du 3<sup>ème</sup> mois. Méthodes d'évaluation

Les critères radiologiques de Leeds et Ehrlich (Jarde, 2000) (Tableau 1) ont permis l'appréciation de la réduction sur la radiographie post-opératoire immédiate.

**Tableau 1:** Appréciation radiographique de la réduction selon Leeds et Ehrlich

	Bon	Moyen	Mauvais
Fibula	Pas de déplacement latéral	Déplacement latéral < 2mm	Déplacement latéral > 2mm
	Déplacement antéro-postérieur < 2mm	Déplacement antéro-postérieur 2-4mm	Déplacement antéro-postérieur > 4 mm
Malléole postérieure	Déplacement < 2mm	Déplacement 2-4mm	Déplacement > 4mm
Diastasis	< 5mm	5-7mm	> 7mm

La cotation de Kitaoka (Kitaoka, 1994) a permis d'apprécier le résultat fonctionnel au 6<sup>ème</sup> mois post-opératoire. Il était coté excellent pour un score de 95 à 100, bon entre 80 et 94, moyen entre 50 et 79, et mauvais lorsqu'il était inférieur à 50.

Les variables ont été collectées avec Epi Info 7. L'analyse a été réalisée grâce au logiciel R version 4.2.2. La moyenne et l'écart-type ont servi à décrire les variables quantitatives. Une association entre les variables a été faite avec le test Chi deux de Pearson et le test de Fisher selon les cas. Le seuil de significativité était fixé à 0,05.

## Resultats

### Délai de prise en charge

L'ostéosynthèse pour les fractures fermées était réalisée dans un délai moyen de 15 jours avec des extrêmes de 05 à 40 jours.

Pour les fractures ouvertes, le parage et l'ostéosynthèse étaient faits dans un délai moyen de 02 jours avec des extrêmes de 01 jour et 05 jours. Pour les fractures ouvertes type 3b un lambeau sural a été réalisé à 10 et 15 jours post-traumatiques

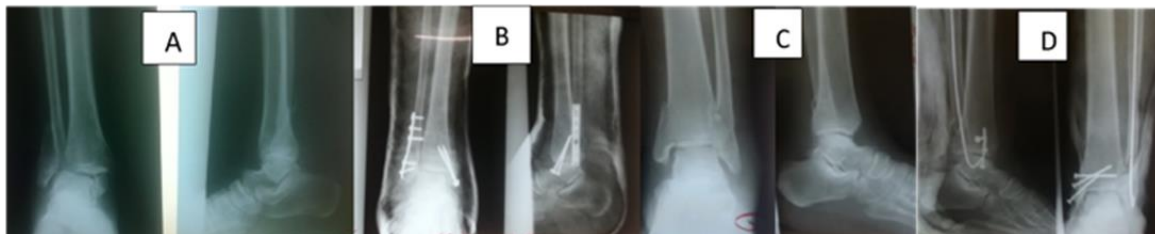
### Résultats cliniques

Au 6<sup>ème</sup> mois post-opératoire l'évaluation clinique notait pour chacun des paramètres suivants

- Douleur : 22 patients étaient indolores, 16 patients présentaient des douleurs après la marche prolongée.
- Œdème : 13 patients n'avaient pas d'œdème de la cheville, 18 patients avaient un œdème à la station debout prolongée ou en fin de journée et 07 avaient un œdème permanent.
- Chaussage : Il était normal 25 fois. L'œdème permanent ou intermittent modifiait le choix du chaussage dans 13 cas.

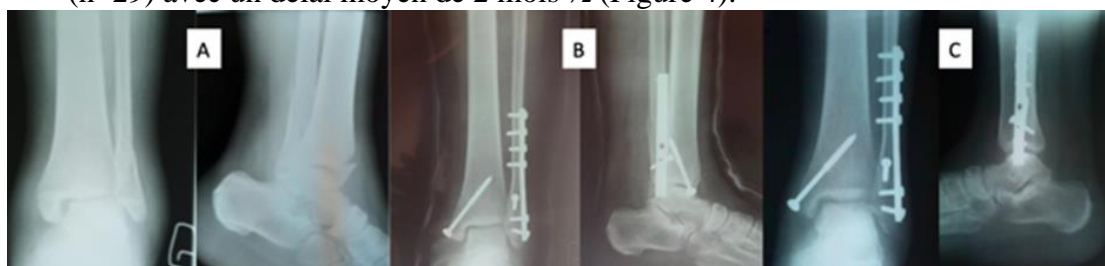## Résultats radiologiques

Selon le score radiologique de Leeds et Ehrlich apprécié en post-opératoire immédiat, on notait 85% (n=32) de bons résultats (Figure 3) 10% (n =04) de résultats moyens et 05% (n=02) de mauvais résultats.



**Figure 3:** A: fracture bimaléolaire type B Danis et Weber ; B : Radiographie de contrôle de la fracture A après ostéosynthèse par plaque tiers tube latérale et vis malléolaires médiales C : Fracture bimaléolaire type A Danis et Weber déplacée ; D : Radiographie de contrôle de la fracture C après ostéosynthèse par broche latérale et vis malléolaires médiales

La consolidation anatomique était obtenue chez 76% des patients (n=29) avec un délai moyen de 2 mois  $\frac{1}{2}$  (Figure 4).



**Figure 4:** A : Radiographie post-traumatique montrant la fracture bimaléolaire B : Radiographie post-opératoire immédiate C : radiographie montrant la consolidation à 03 mois

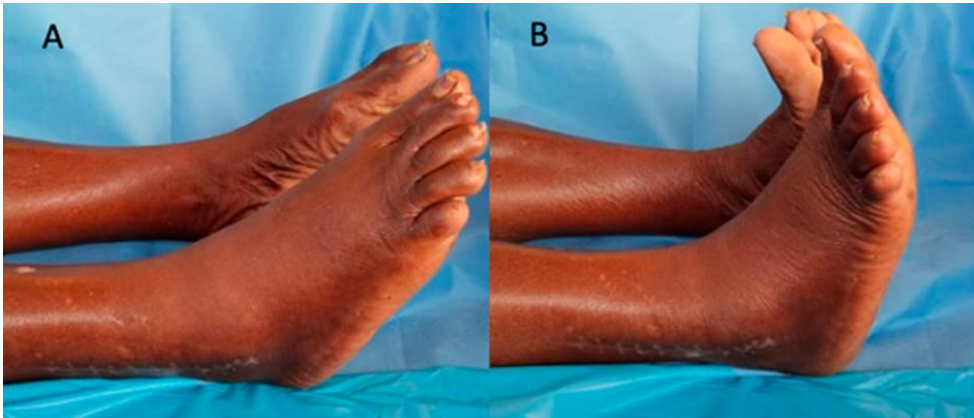
On notait 06 cals vicieux isolés de la malléole latérale et 03 pseudarthroses de la malléole médiale dont deux associées à un cal vicieux de la malléole latérale. Deux des pseudarthroses malléolaires médiales étaient septiques.

## Résultats fonctionnels

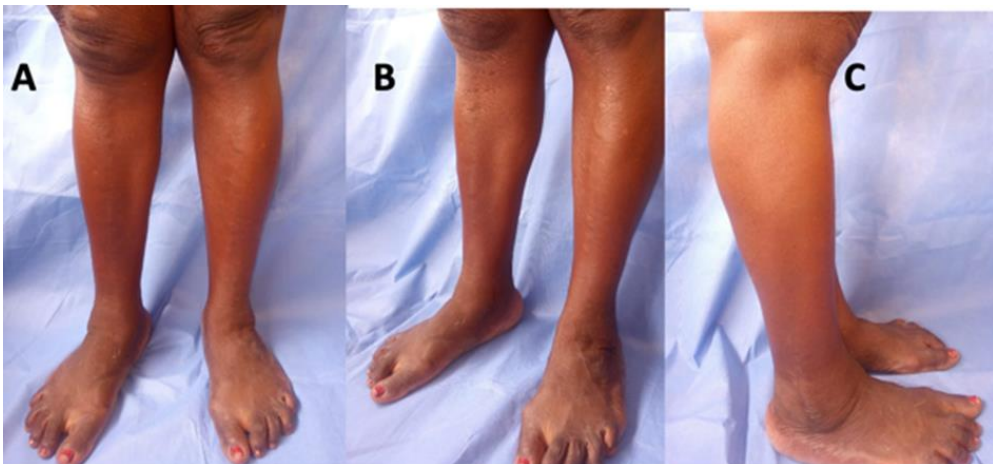
Au 6<sup>ème</sup> mois post-opératoire l'évaluation du score de Kitaoka chez les 38 patients a noté d'excellents à bons scores dans 52% (n= 20) des cas (il s'agissait de fractures initialement fermées) (Figure 5, Figure 6) et de bons à moyens scores dans 39% soit (n=15) (il s'agissait de fractures initialement ouvertes) (Tableau 2).

- Mobilité : la flexion dorsale était supérieure à 20° dans 12 cas, entre 10 et 20° dans 15 cas, inférieur à 10° dans 11 cas. La flexion plantaire était de 45° dans 19 cas, entre 30 et 45° dans 13 cas et inférieur à 30° dans 06 cas.

- Marche : La marche s’effectuait normalement dans 24 cas. Une légère boiterie était présente dans 12 cas avec utilisation d’une canne anglaise pour les trajets de plus d’un kilomètre. Il n’avait aucune instabilité de cheville.



**Figure 5:** Résultats fonctionnels excellents à 02 mois en position allongée ; Flexion plantaire (A) et flexion dorsale (B)



**Figure 6:** Résultats fonctionnels excellents à 06 mois en position debout (patiente opérée de la cheville droite, cicatrisation correcte) vue de face (A), trois quarts(B) et de profil (C)

**Tableau 2:** Évaluation du score fonctionnel de Kitaoka à 06 mois post-opératoire chez 38 patients

	Score de Kitaoka				p-value
	Excellent	Bon	Moyen	Mauvais	
Fractures ouvertes (n=18; 47,5%)	00	07(18,5%)	08(21%)	03(08%)	<b>&lt; 0,0001</b>
Fractures fermées (n=20; 52,5%)	12(31,5%)	08(21%)	00	00	
<b>Score global</b>	<b>12 (31,5%)</b>	<b>15 (39,5%)</b>	<b>08 (21%)</b>	<b>03 (08%)</b>	

Chi<sup>2</sup> = 23.02519 d.f. = 3 p = 3.989782e-05



## Complications

Trois patients ayant eu une fracture initialement ouverte ont présenté une arthrose précoce de cheville pour lesquelles une arthrodèse avait été proposée après 24 mois post-traumatique.

Nous avons noté deux infections superficielles en regard de la malléole latérale traitées par les soins locaux et antibiothérapie spécifique.

Cinq patients (13%) présentaient des paresthésies en regard de la cicatrice latérale et un œdème réfractaire de la cheville.

Une ouverture cutanée type 2 de Gustillo Anderson était associée une infection superficielle ( $p=0,002$ ). Une ouverture cutanée type 3 de Gustillo Anderson était associée à la survenue de pseudarthrose ( $p=0,001$ ) et une ostéoarthrite ( $p=0,027$ ).

## Discussion

Nous avons évalué les résultats d'une série de trente-et-huit fractures malléolaires traitées chirurgicalement dans un hôpital régional.

Les fractures fermées ( $n=20$  ; 52%) étaient aussi bien représentées que les fractures ouvertes ( $n=18$  ; 47%) contrairement à la plupart des études où les fractures fermées étaient prédominantes (Chigblo 2018, Sane 2009, Sié 2010, Yao 2017). Ceci s'explique par les circonstances de survenue dominées par les accidents de la voie publique impliquant des motos et exposant à des lésions cutanées.

Les fractures ouvertes étaient sujettes à des complications infectieuses à type d'ostéoarthrite, à des difficultés de cicatrisation et tardivement à une arthrose précoce et des réinterventions pour arthrodèse (Kahan 2020, Krissian 2019).

L'utilisation de broche de Steinmann transplantaire provisoire reste malgré tout d'actualité en milieu semi-urbain afin de maintenir une congruence tibio-talaire et de faciliter les soins locaux ; ceci était le cas de Sie et al (2010) et de Chigblo et al. (2018). A défaut d'une contention par fixateur externe qui demeure le meilleur choix dans les cas de fracture ouverte, la technique de pose d'une broche transplantaire provisoire doit être connue par l'opérateur en milieu chirurgical défavorisé. Elle est salvatrice surtout lorsqu'elle est posée sur une cheville correctement réduite avec un test de Skinner satisfaisant (Obada 2014).

Persigant et al (2018), au vu du risque infectieux et de la nécessité de l'appui précoce ont quant à eux utilisé le clou transplantaire verrouillé comme traitement définitif chez des sujets âgés. Cela autorisait une verticalisation rapide et peu de complications locales.

Selon Lee et Chen et al (2009) le choix de la broche pour la malléole latérale en cas de fracture ouverte est préférable au vu de la rapidité du geste, de l'abord peu important et du risque réduit de complications.

En cas de fracture fermée, l'ostéosynthèse de la malléole latérale se faisait par plaque préférentiellement ou par broches ceci du fait des soins à la charge du patient. La plaque reste l'implant le plus utilisé dans la littérature pour la malléole latérale. Elle assurait une réduction correcte et une ostéosynthèse plus stable (Goost, 2014). Pour d'autres auteurs (Asloum 2014, Bakar 2008, Karkkola 2020, Rajeev 2011) le clou verrouillé de la fibula serait une meilleure option afin de minimiser le risque de complications locales et assurée un appui précoce. Elle constitue une toute nouvelle approche de synthèse des fractures des malléoles latérales avec des indications bien précises.

Le résultat fonctionnel dépend certes du type d'ostéosynthèse mais aussi de la gravité de la lésion initiale. Il ne faut pas occulter les lésions ligamentaires associées.

La pose d'une vis de la syndesmodèse n'a pas été associée à la prise en charge des fractures sus-ligamentaires. Une synthèse correcte des malléoles latérale et médiale associée à une immobilisation par une botte plâtrée pendant 06 semaines était suffisante pour assurer la cicatrisation des ligaments tibio-fibulaires distaux en l'absence d'une atteinte du tubercule de Tillaux. Pour d'autres auteurs (Ortiz 2016, Sié 2010, Steinmetz 2016), le vissage provisoire de la syndesmose était fait pour une durée de 06 semaines.

Le résultat fonctionnel était satisfaisant lorsque le traitement chirurgical assurait une stabilité et une réduction convenable. Ainsi nos résultats en cas de fractures fermées étaient comparables aux pays à plateau technique similaire (Handy 2011, Kuubiere 2012, Ortiz 2016, Sane 2009, Yao 2017).

Le pronostic reste péjoratif en cas de fractures malléolaires ouvertes surtout type 3a ou 3b de Gustillo pour lesquelles les pertes de substance osseuse et les lésions ostéochondrales étaient présentes mais sous-estimées par les radiographies initiales. Cela expliquait l'évolution vers une arthrose voire une ostéoarthrite en cas de contamination bactérienne initiale.

De récents implants sont utilisables (Asloum 2014, Bakar 2008, Karkkola 2020, Rajeev 2011) avec des variances dans l'indication opératoire et l'amélioration de la fonction de la cheville. Quel que soit le type du matériel utilisé, la restauration d'une cheville axée, indolore demeure l'objectif principal (Roberts 2019, Veldman 2020).

L'utilisation d'arsenal complémentaire y compris l'arthroscopie, la disponibilité d'un amplificateur de brillance, l'utilisation d'un fixateur externe pour les lésions ouvertes et de différents types d'implants pour le geste chirurgical mais aussi le délai du traitement seraient gages de meilleurs résultats fonctionnels à long terme.

## Conclusion

Nous avons réalisé des ostéosynthèses pour fractures malléolaires dans un hôpital de province sans scopie peropératoire. Les patients étaient jeunes avec une prédominance des accidents de la voie publique comme circonstance de survenue. La consolidation anatomique était obtenue dans la majorité des cas. Le résultat fonctionnel à moyen terme pour les fractures fermées était meilleur que celui des fractures ouvertes.

Les fractures malléolaires ouvertes étaient de mauvais pronostic fonctionnel.

Nous recommandons une chirurgie précoce en cas de fracture malléolaire et un traitement approprié des lésions associées afin d'assurer un résultat fonctionnel optimal.

**Déclaration pour les participants humains :** Cette étude a été approuvée par le Comité éthique de la Faculté des Sciences de la Santé de l'Université de Lomé-Togo, et les principes de la Déclaration d'Helsinki ont été respectés.

**Conflit d'intérêts :** Les auteurs n'ont signalé aucun conflit d'intérêts.

**Disponibilité des données :** Toutes les données sont incluses dans le contenu de l'article.

**Déclaration de financement :** Les auteurs n'ont obtenu aucun financement pour cette recherche.

## References:

1. Abalo A, Gnandi-Piou F, Walla A., Ayouba G., Dossim A(2009). Épidémiologie des fractures à Lomé, Mali Med. ; 24(1) : 19-23.
2. Asloum Y, Bedin B, Roger T, Charissoux JL, Arnaud JP, Mabit C(2014). Internal fixation of the fibula in ankle fractures: a prospective, randomized and comparative study: plating versus nailing. Orthop Traumatol Surg Res. 100(4 Suppl):S255-259.
3. Ayouba G, Bakriga B, Kombate NK, James YE, Siliadin YA, Dellanh YY, Towoezim T, Abalo A(2020). Traitement des fractures bimalléolaires chez l'adulte au CHU Sylvanus Olympio de Lomé. Journal de la Recherche Scientifique de l'Université de Lomé. 22(4):49-57.
4. Bakar I, Hutchinson A, Pallister(2008). SST fibula nailing versus standard AO-ASIF for fibula fracture: Functional results in patients aged over 55 years. Injury. 39(5):179
5. Chigblo P, Lawson E, Tidjani IF, Padonou AA, Kassoumou AS, Hans-Moevi AA(2018). Traitement des fractures bimalléolaires et

- équivalents dans un milieu à ressources limitées. *J Afr Chir Orthop Traumatol.*3(2):59-63.
6. Court-Brown CM, Caesar B(2006). Epidemiology of adult fractures: A review. *Injury.* ;37(8):691-7.
  7. Dobbe A, Beaupre LA, Almansoori KA, Fung TS, Scharfenberger AV(2020). Functional Outcomes of Isolated Infrasyndesmotoc Fibula Fractures. *Foot Ankle Orthop.* ;5(1):1-9
  8. Goost H, Wimmer MD, Barg A, Kabir K, Valderrabano V, Burger C(2014). Fractures of the ankle joint: investigation and treatment options. *Dtsch Arztebl* ;111(21):377-88.
  9. Gustilo RB, Mendoza RM, Williams DN(1984). Problems in the management of type III (severe) open fractures: a new classification of type III open fractures. *J Trauma.* 24(8):742-6.
  10. Handy Eone D, Farikou I, Ngongang FO, Nonga BN, Chedom YM, Bahebeck J, Sosso MA(2011). Résultat des ostéosynthèses dans les fractures bi-malléolaires : à propos de 30 cas. *Rev Afr Chir Spécialités* 5(3):13-6.
  11. Jarde O, Vives P, Havet E, Gouron R, Meunier W(2000). Fractures malléolaires : facteurs prédictifs de l'arthrose à long terme. Etude retrospective de 32 cas.. *Acta Orthop Belgica* 66(4):382-388.
  12. Kahan J, Brand J, Schneble C, Li D, Saad M, Kuether J, Yoo B. (2020). Open pronation abduction ankle fractures associated with increased complications and patient BMI. *Injury.* 51(4):1109-13.
  13. Karkkola S, Kortekangas T, Pakarinen H, Flinkkilä T, Niinimäki J, Leskelä HV(2020). Fibular nailing for fixation of ankle fractures in patients at high risk of surgical wound infection. *Foot Ankle Surg.* 26(7):784-9.
  14. Kennedy JG, Johnson SM, Collins AL, DalloVedova P, McManus WF, Hynes DM, Walsh MG, Stephens MM(1998). An evaluation of the Weber classification of ankle fractures. *Injury.*29(8):577-80.
  15. Kitaoka HB, Alexander IJ, Adelaar RS, Nunley JA, Myerson MS, Sanders M(1994). Clinical rating systems for the ankle-hindfoot, midfoot, hallux, and lesser toes. *Foot Ankle Int.* 15(7):349-53.
  16. Krissian S, Samargandi R, Druon J, Rosset P, Le Nail LR(2019). Poor prognosis for infectious complications of surgery for ankle and hindfoot fracture and dislocation. A 34-case series. *Orthop Traumatol Surg Res.* 105(6):1119-24.
  17. Kuubiere CB, Alhassan A, Majeed SF(2012). Management of complex ankle fracture: A Ghanaian experience. *J Med Biomed Sci* 1(4):1-6.
  18. Lee YS, Chen SW(2009). Lateral fixation of open AO type-B2 ankle fractures: the Knowles pin versus plate. *Int Orthop.*33(4):1135-9.

19. Mandi DM(2012). Ankle Fractures. *Clinics in Podiatric Medicine and Surgery.* ;29(2):155-86.
20. Obada B, Serban A, Turcu R. The Role of the Radiological Parameters in the Diagnosis of the Ankle Joint Fractures. *ARS Medica Tomitana* 2014;2:77-81.
21. Ortiz CA, Wagner P, Wagner E(2016). State-of-the-Art in Ankle Fracture Management in Chile. *Foot Ankle Clin.* 21(2):367-89.
22. Persigant M, Colin F, Noailles T, Pietu G, Gouin F(2018). Functional assessment of transplatar nailing for ankle fracture in the elderly: 48 weeks' prospective follow-up of 14 patients. *Orthop Traumatol Surg Res.* 104(4):507-10.
23. Rajeev A, Senevirathna S, Radha S, Kashayap NS(2011). Functional outcomes after fibula locking nail for fragility fractures of the ankle. *J Foot Ankle Surg.* 50(5):547-50.
24. Roberts V, Mason LW, Harrison E, Molloy AP, Mangwani J (2019). Does functional outcome depend on the quality of the fracture fixation? Mid to long term outcomes of ankle fractures at two university teaching hospitals. *Foot Ankle Surg.* 25(4):538-41.
25. Sane AD, Diallo AA, Dieme CB, Fall D, Bah ML, Ndiaye A, Dansokho AV, Seye SIL (2009). les fractures malleolaires de l'adulte, Résultats du traitement chirurgical à propos de 176 cas, *Dakar Med* 54(3):247-255 .
26. Sié EJB, Kacou AD, Traore A, Sery BJL, Lambin Y (2010). Traitement chirurgical des fractures bimalléolaires en milieu tropical. *Tunisie Orthop.*3:165-9.
27. Steinmetz S, Puliero B, Brinkert D, Meyer N, Adam P, Bonnomet F, Ehlinger M (2016). Tibiofemoral syndesmosis injury treated by temporary screw fixation and ligament repair. *Orthop Traumatol Surg Res.* 102(8):1069-73.
28. Strauss EJ, Egol KA(2007). The management of ankle fractures in the elderly. *Injury.* 38 Suppl 3:S2-9.
29. Valderrama-Molina CO, Estrada-Castrillón M, Hincapie JA, Lugo-Agudelo LH (2014). Intra- and interobserver agreement on the Oestern and Tscherné classification of soft tissue injury in periarticular lower-limb closed fractures. *Colomb Med (Cali).*45(4):173-8.
30. Veldman FJ, Aldous CM, Smith ID, Rollinson PD (2020). The importance of anatomical reduction in the functional outcome of open ankle fractures. *J Orthop.* 21:166-70.
31. Yao LB, Séry BJIN, Kouassi KJE, M'bra KI, Awotwi JF, Kodo M(2017). Résultats du traitement des fractures malléolaires au CHU de Bouaké. *J Afr Chir Orthop Traumatol.*2(1):33-36.