

**Grossesse abdominale avancée avec naissance vivante : À propos d'un cas à l'hôpital régional universitaire de Bangassou, République centrafricaine**

***G.D. Kossa-Ko-Ouakoua***

Service de Gynécologie et d'Obstétrique, Hôpital du Camp Henri IZAMO (Gendarmerie Nationale), Bangui, République Centrafricaine

***C. Nguette-Kolassion***

***A. Amath***

***L. Gounouman***

***J.G. Nazilari***

***A. Tozia***

Hospitalier Régional Universitaire, Bangassou, République Centrafricaine

***P. Gondje***

Service de Gynécologie et d'Obstétrique, Hôpital du Camp Henri IZAMO (Gendarmerie Nationale), Bangui, République Centrafricaine

***R. M'betid-Degana***

***S. Ndakala***

Faculté des Sciences de la Santé, Université de Bangui, République Centrafricaine

***N.R. Ngbale***

***A. Sepou***

Service de Gynécologie et d'Obstétrique, Centre Hospitalier Universitaire Communautaire, Bangui, République Centrafricaine

Doi: 10.19044/esipreprint.3.2025.p118

Approved: 05 March 2025

Posted: 08 March 2025

Copyright 2025 Author(s)

Under Creative Commons CC-BY 4.0

OPEN ACCESS

*Cite As:*

Kossa-Ko-Ouakoua G. D., Nguette-Kolassion C., Amath A., Gounouman L., Nazilari J. G., Tozia A., Gondje P., M'betid-Degana R., Ndakala S., Ngbale N.R. & Sepou A. (2025).

*Grossesse abdominale avancée avec naissance vivante : À propos d'un cas à l'hôpital régional universitaire de Bangassou, République centrafricaine.* ESI Preprints.

<https://doi.org/10.19044/esipreprint.3.2025.p118>

## Résumé

Localisation extrêmement rare de la grossesse extra-utérine, la grossesse abdominale est une urgence diagnostique et thérapeutique. Nous en

rapportons un cas chez une patiente consultant pour douleur abdominale et métrorragie sur une aménorrhée de huit mois mal suivis dans une zone rurale. Les examens physique et complémentaires réalisés en urgence à son admission, ont permis de poser le diagnostic d'une grossesse abdominale évolutive avancée et de réaliser immédiatement la prise en charge chirurgicale. Une laparotomie a été réalisée permettant l'extraction d'un nouveau-né vivant de sexe masculin pesant 2 460 g avec le score d'APGAR à 7, 8 et 10/10 respectivement aux première, cinquième et dixième minute de vie. Le placenta a été facilement décollable et retiré en totalité. Les suites opératoires étant simples, la patiente est sortie au dixième jour post-opératoire sans traitement cytotatique.

---

**Mots clés :** Grossesse abdominale, laparotomie, nouveau-né vivant, Bangassou, Centrafrique

---

## **Advanced Abdominal Pregnancy with Live Birth: A Case Report from the Regional University Hospital of Bangassou, Central African Republic**

***G.D. Kossa-Ko-Ouakoua***

Service de Gynécologie et d'Obstétrique, Hôpital du Camp Henri IZAMO  
(Gendarmerie Nationale), Bangui, République Centrafricaine

***C. Nguette-Kolassion***

***A. Amath***

***L. Gounouman***

***J.G. Nazilari***

***A. Tozia***

Hospitalier Régional Universitaire, Bangassou, République Centrafricaine

***P. Gondje***

Service de Gynécologie et d'Obstétrique, Hôpital du Camp Henri IZAMO  
(Gendarmerie Nationale), Bangui, République Centrafricaine

***R. M'betid-Degana***

***S. Ndakala***

Faculté des Sciences de la Santé, Université de Bangui,  
République Centrafricaine

***N.R. Ngbale***

***A. Sepou***

Service de Gynécologie et d'Obstétrique, Centre Hospitalier Universitaire  
Communautaire, Bangui, République Centrafricaine

---

### **Abstract**

An extremely rare location of ectopic pregnancy, abdominal pregnancy is a diagnostic and therapeutic emergency. We report a case in a patient consulting for abdominal pain and metrorrhagia in eight months of amenorrhea with poor follow-up in a rural area. The physical and additional examinations carried out urgently upon admission made it possible to make the diagnosis of a progressive and advanced abdominal pregnancy and to immediately carry out surgical treatment. A laparotomy was performed allowing the extraction of a live male newborn weighing 2,460 g with the APGAR score of 7, 8 and 10/10 respectively at the first, fifth and tenth minutes of life. The placenta was easily detached and removed in its entirety. As the postoperative consequences were simple, the patient was discharged on the tenth postoperative day without cytostatic treatment.

---

**Keywords:** Abdominal pregnancy, laparotomy, live newborn, Bangassou, Central African Republic

## Introduction

La grossesse abdominale se définit comme l'implantation et le développement de l'œuf fécondé dans la cavité abdominale (Aliyu LD et al., 2013). Elle constitue 1% des grossesses extra-utérines (GEU) (Baffoe P et al., 2011). Sa prévalence serait de 1 sur 10 000 à 15 000 naissances en Europe et de 1 sur 2000 dans les pays en développement (Beddock R et al., 2004). On distingue les grossesses abdominales précoces et les grossesses abdominales avancées, diagnostiquées respectivement avant et après 20 semaines d'aménorrhée (SA) (Gueye M et al., 2012). Le pronostic fœtal est réservé et sombre avec une mortalité périnatale entre 40 et 95% (Ekele BA et al., 2005). Notre objectif est de décrire le pronostic materno-fœtal d'un cas de grossesse abdominale avancée dans un contexte de faibles ressources tant humaines que matérielles.

## Observation

Il s'agit d'une patiente de trente (30) ans, sans instruction, cultivatrice, référée d'un centre de santé de la ville, pour douleurs abdominales et saignements génitaux sur une aménorrhée de 8 mois. Elle est primigeste, primipare. L'âge du dernier enfant est de dix (10) ans. Elle a des antécédents d'infections génitales à répétition traitées par des antibiotiques. Elle aurait réalisé cinq (5) contacts dans le cadre de suivi prénatal mais sans aucun examen complémentaire.

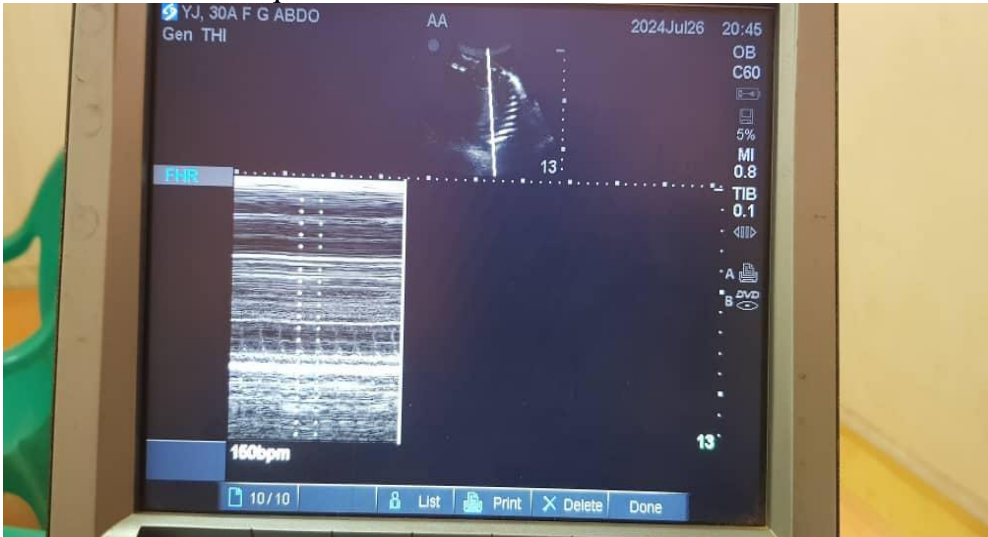
A l'examen physique, l'état hémodynamique était stable ; l'abdomen était augmenté de volume, asymétrique. Le fœtus était palpé sous la peau avec une présentation transversale. Les bruits du cœur fœtal étaient perçus à l'auscultation. L'examen au speculum note un col et des parois vaginales d'aspect sain avec origine endo-utérine des saignements. Au toucher vaginal, ce col était postérieur ; long ; mou et fermé. L'utérus paraît plus petit que l'âge présumé de la grossesse. Au retrait, le doigtier était souillé de sang. Le bilan biologique était normal.

L'échographie abdominale par sonde 3 MHz a objectivé un gros utérus vide et une grossesse abdominale évolutive de 34 semaines d'aménorrhée + 5 jours en présentation transversale. La laparotomie médiane sus et sous ombilicale pratiquée sous anesthésie générale, a permis l'extraction d'un nouveau-né vivant de sexe masculin pesant 2460 g avec le score d'APGAR à 7 à la première minute. Ce nouveau-né ne présente aucune malformation à l'examen morphologique. Celui-ci était orienté en néonatalogie pour prématurité et petit-poids de naissance. La délivrance,

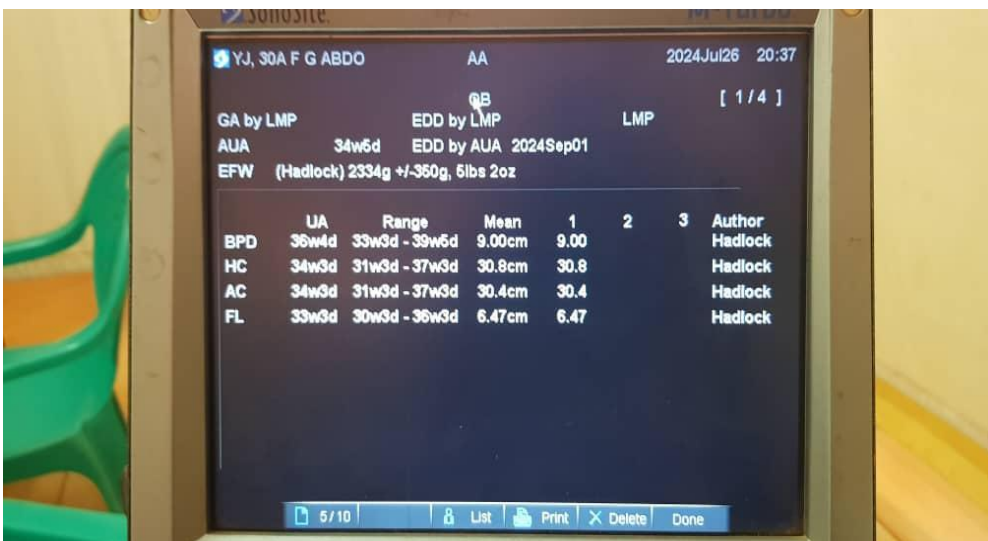
totale a ramené un placenta inséré à la face postérieure du fond utérin. Son examen a été sans particularité.

Les examens morphologique et neurologique du nouveau-né à la néonatalogie n'ont révélé aucune anomalie cliniquement décelable. Le nouveau-né était sorti de la pédiatrie après trois jours d'hospitalisation.

Les suites opératoires étant simples, la patiente avec son nouveau-né étaient définitivement sortis de l'hôpital au dixième jour post-opératoire sans traitement antimittotique.



**Figure 1 :** Echographie montrant les bruits du cœur du fœtus  
(photo : G.D KOSSA-KO-OUAKOUA et A. AMATH)



**Figure 2 :** Rapport de l'échographie de datation  
(photo : G.D KOSSA-KO-OUAKOUA et A. AMATH)

## Discussion

### Epidémiologie

La grossesse abdominale est une forme rare de grossesse extra-utérine. Sa fréquence est élevée dans les pays en développement (1/2000 accouchements) (Aliyu LD et al., 2013 ; Gueye M et al., 2012 ; Bohoussou E et al., 2013). La grossesse abdominale est peu fréquente dans les pays développés (1/10000-15000 accouchements) (Akihiro T et al., 2012) Cette différence s'explique par les facteurs de risque dépendant du niveau socioéconomique du pays : la procréation médicalement assisté (PMA) et l'utilisation de dispositifs intra-utérins pour les pays développés contre l'incidence des infections sexuellement transmissibles (IST), les avortements septiques, l'insuffisance de suivi des grossesses (Gueye M et al., 2012 ; Bohoussou E et al., 2013 ; Pednekar G et al., 2021 ; Weiner JJ, 1944). Dans le cas de notre patiente, les facteurs de risque retrouvés étaient les infections génitales à répétition certainement mal traitées et les consultations prénatales de mauvaise qualité. Les grossesses abdominales peuvent être de type primaire ou secondaire en fonction du site primaire de l'implantation gestationnelle. Dans la grossesse abdominale primaire, moins fréquente, le blastocyste s'implante d'abord dans la cavité péritonéale. Par retard de captation, l'ovocyte reste dans le péritoine libre. Il est fécondé et se niche dans la cavité péritonéale. Cependant, la grossesse abdominale secondaire, plus fréquente, s'implante d'abord dans la trompe, l'utérus ou l'ovaire puis migre dans la cavité péritonéale en raison d'une rupture tubaire ou utérine, d'un avortement tubaire (Pednekar G et al., 2021 ; Huang K et al., 2014). Selon Studdiford, les trois critères diagnostic des grossesses abdominales primaires sont :

- Les deux trompes et les ovaires doivent être dans un état normal, sans preuves de lésions récentes ou lointaines ;
- Aucun signe de fistule utéro-péritonéale ne doit être trouvé ;
- La grossesse doit être liée exclusivement à la surface péritonéale et suffisamment précoce (Weiner JJ, 1944).

Dans notre cas, le placenta était accolé à la face postérieure du fond utérin. Pour cette raison, notre patiente peut être diagnostiquée en grossesse abdominale de type secondaire.

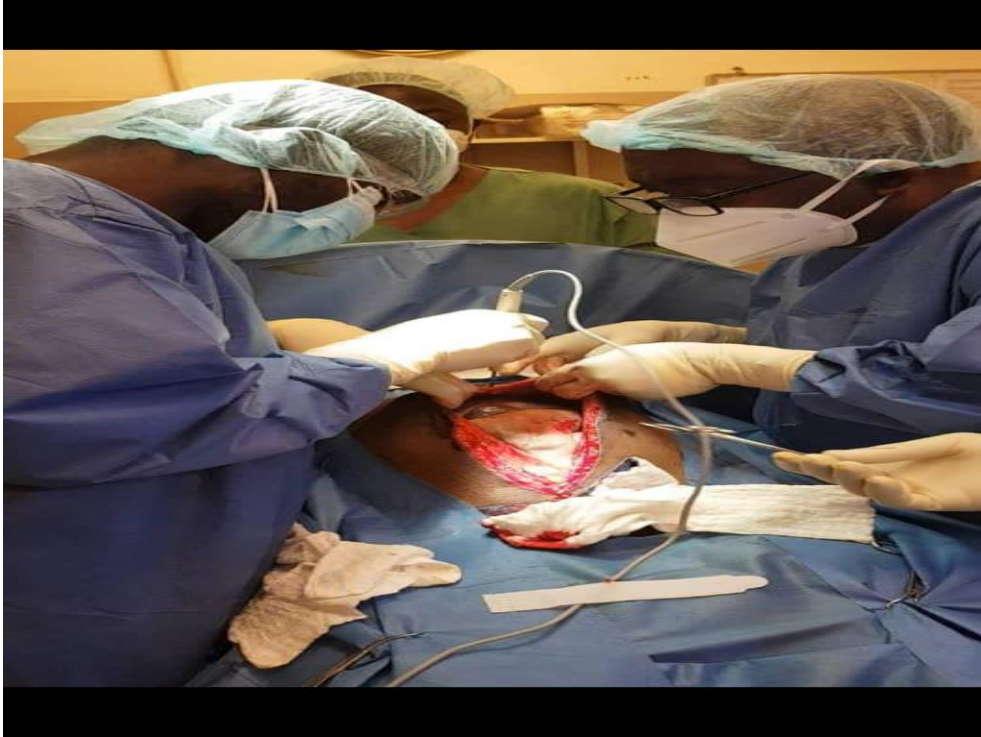### Diagnostic

A un stade précoce, la grossesse abdominale se présente dans un tableau de grossesse extra-utérine avec des signes frustrés : douleur abdomino-pelvienne, métrorragie d'abondance variable. Le diagnostic est posé à l'échographie (Kossa-Ko-Ouakoua GD et al., 2021 ; Randrianantoanina F et al., 2006 ; Faller E et al., 2006). A un stade tardif, le

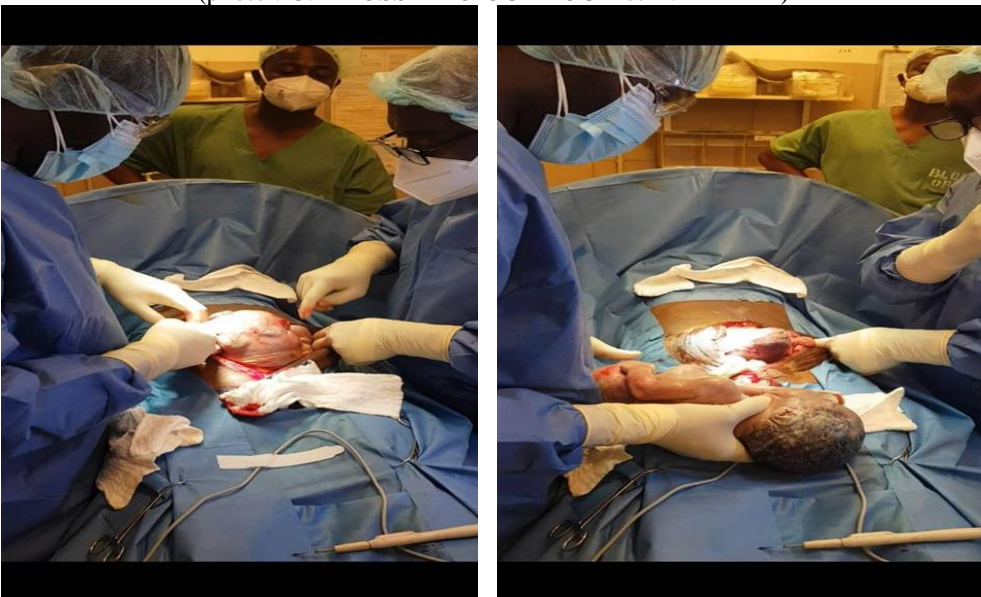
diagnostic est clinique et para clinique : sur le plan clinique, la grossesse abdominale se présente dans un tableau de douleur abdominale pelvienne continue, permanente associée à des troubles digestifs à type de nausées, vomissements. L'examen physique objective un fœtus palpé sous la peau en présentation atypique le plus souvent transversale haute, le col est fixé sous la symphyse pubienne, dur et long. L'utérus est augmenté de volume, palpé comme une masse indépendante du fœtus. Parfois la grossesse abdominale peut se révéler par des complications comme l'hémopéritoine, le syndrome occlusif (Mahi M et al., 2002 ; Bwana Kangulu I et al., 2013 ; Poizat R et al., 1982). Notre patiente présente la majorité de ces signes décrite dans la littérature. Sur le plan para clinique : l'échographie pose souvent le diagnostic. En cas de doute diagnostique, l'on peut être poussé à réaliser la radiographie de l'Abdomen Sans Préparation (ASP) précisant les pôles fœtaux, mais ne visualise pas la zone d'insertion placentaire (Randrianantoanina F et al., 2006 ; Faller E et al., 2006). Ehab recommande de réaliser l'Imagerie par Résonance Magnétique (IRM) qui visualise le fœtus dans sa totalité, l'utérus, le site d'implantation du placenta (Ehab SM H et al., 2013). Par rapport à nos moyens limités, le diagnostic a été posé pour notre patiente à l'échographie avec sonde 2-5 Mhz.

### **Prise en charge**

Une fois le diagnostic de la grossesse abdominale posé, le traitement presque toujours chirurgical, dépend du terme de la grossesse ; de l'intégrité du sac gestationnel ; de la relation entre le placenta et les organes ; du plateau technique (Gueye M et al., 2012). Au premier trimestre et en absence de rupture, l'interruption de grossesse peut se faire par laparoscopie si elle est disponible. En cas de rupture avec hémopéritoine, une chirurgie d'urgence est recommandée. Le traitement médical à base de méthotrexate peut être initié selon le score de Fernandez (Harvey T, 2010). Etant un antimétabolite, le méthotrexate bloque le développement du trophoblaste qui se résorbe. Dans les pays à ressource limitée, la laparotomie est le traitement de choix. Même si certains auteurs recommandent l'extraction du fœtus et du placenta dans le même temps opératoire (Aliyu LD et al., 2013 ; Gorry A et al., 2011), d'autres considèrent qu'il est prudent de laisser le placenta in situ après une ligature proximale du cordon ombilical (Bohoussou E et al., 2013 ; Akihiro T et al., 2012 ; Bwana Kangulu I et al., 2013 ; Gudu W et al., 2015). En effet, l'extraction placentaire dépend de son insertion sur des organes vitaux ou de gros vaisseaux. Chez notre patiente la laparotomie a été faite suivie d'une extraction complète du placenta. Aucune complication n'a été retrouvée en post opératoire.



**Figure 3 :** Incision sus et sous-ombilicale  
(photo : G.D KOSSA-KO-OUAKOUA et A. AMATH)



**Figure 4 :** Extraction du nouveau-né  
(photo : G.D KOSSA-KO-OUAKOUA et A. AMATH)



## **Evolution et pronostic**

Une fois le diagnostic de la grossesse abdominale posé, une prise en charge adéquate doit être instituée. La décision de poursuivre la grossesse est exceptionnelle (Beddock R et al., 2004 ; Faller E et al., 2006). Au cours de son développement, les besoins du fœtus s'accroissent mais insuffisamment comblé du fait de la mauvaise vascularisation placentaire. L'oligoamnios, l'hypotrophie et les malformations sont de loin les causes de décès de fœtus à la naissance. Le pronostic fœtal est péjoratif avec une mortalité de 74 à 95% ; de plus, 50% de décès néonataux surviennent dans les 24h qui suivent la naissance (Iloki H et al., 1999 ; Diouf A et al., 1996 ; Bouaziz N et al., 1997 ; Rabarrijaona JP et al., 2000). Le décès maternel est sept fois plus élevé dans les grossesses abdominales que dans les autres grossesses ectopiques (Robson D et al., 2019). La mortalité maternelle est de 5,2% selon Oudghiri (Oudghiri N et al., 2014). Hainaut évoque une mortalité de 0 à 18% (Hainaut F et al., 1991). Dans notre cas, le nouveau-né était suivi trois jours en néonatalogie pour prématurité légère. Les suites opératoires étaient simples, aucune complication n'a été révélée. Le nouveau-né et la maman sont déchargés après dix jours d'hospitalisation.

## **Conclusion**

La grossesse extra-utérine à localisation abdominale est fréquente dans les milieux à ressources limités. Il est donc primordial de la prévenir en assurant un accès universel à des suivis prénatals de qualité. Tout retard diagnostic et thérapeutique est susceptible d'aboutir à un mauvais pronostic maternel et fœtal. Néanmoins dans de rares cas de grossesse abdominale avancée, l'évolution peut se solder par la naissance d'un nouveau-né vivant d'où l'intérêt de disposer du personnel qualifié et de matériels appropriés pour une bonne prise en charge. Cependant, l'attitude conservatrice du placenta ne demeure pas la règle.

**Conflit d'intérêts :** Les auteurs n'ont signalé aucun conflit d'intérêts.

**Disponibilité des données :** Toutes les données sont incluses dans le contenu de l'article.

**Déclaration de financement :** Les auteurs n'ont obtenu aucun financement pour cette recherche.

**Déclaration du Participant Humain:** Cette étude a été approuvée par la Direction de l'Hôpital Régional Universitaire de Bangassou. Les principes de la Déclaration de Helsinki ont été suivis durant le processus de recherches.

**References:**

1. Akihiro T, Imoto S, Mori M, Yamada J, Nakamura H. Early abdominal pregnancy complicated by parasitic dermoid cyst: Diagnosis by diffusion-Weighted Magnetic Resonance Imaging and management by laparoendoscopic single-site surgery. *J Minimally Inv Gynecology*. 2012; 19(5): 647-50.
2. Aliyu LD, Ashimi AO. A multicentre study of advanced abdominal pregnancy: a review of six cases in low resource settings. *Eur J Obstet Gynecol Reproductive Biol*. 2013 Sep ; 170(1) : 33-8.
3. Baffoe P, Fofie C, Gandau BN. Term abdominal pregnancy with healthy newborn: a case report. *Ghana Med J* 2011 ;45(2):81-3.
4. Beddock R, Naepels P, Gondry C, Besserve P, Camier B, Boulanger JC, Gondry J. Diagnostic et concepts actuels de prise en charge de la grossesse abdominale avancée. *Gynécologie Obstétrique & Fertilité* 2004;32(1):55-61. DOI: 10.1016/j.gyobfe.2003.05.002.
5. Bohoussou E, Guié P, Saki C, Okon G, Anongba S, Touré-Coulibaly K. Diagnostic et prise en charge d'une grossesse abdominale avancée. (Abidjan, Côte d'Ivoire). *Rev Int Sc Méd* 2013 ;15(1): 30-2.
6. Bouaziz N, Zhioua F, Chaker A, Mouelhic-Ferchiou M, Meriah S. Un nouveau cas de grossesse abdominale avec un enfant vivant et non malformé. *Tunisie médicale* 1997 ; 75 : 143-7. Bwana Kangulu I, Kilolo Ngoy Umba E, Kalonji Cibuabua D, Mwamba Ilunga C, Umba Ndolo A, Kabamba Nzaji M, Kalenga Mwenze Kayamba P. A propos d'un cas de grossesse abdominale très prolongée, *Pan Afr Med J*.2013, 16 : 26.
7. Diouf A, Diouf F, Cissé CT, Diaho D, Gaye A, Diadhiou F. La grossesse abdominale à terme avec un enfant vivant. A propos de 2 observations. *J Gynecol Obst Biol Reprod* ; 1996 ; 25(2) 212-215.
8. Ehab SM Hamouda, Annemieke S Littooi, Edwin WH Thia, Chiou L Ong. Ruptured Interstitial Ectopic Pregnancy at 18 Weeks Gestation Diagnosed by MRI: A Case Report. *J Radiol Case Rep*. 2013; 7 (10): 34-42.
9. Ekele BA, Ahmed Y, Nnadi D, Ishaku K. Abdominal pregnancy: ultrasound diagnosis aided by the balloon of a Foley catheter. *Acta Obstet Gynecol Scand* 2005;84:701—2.
10. Faller E, Kauffmann E, Chevreière S, Heisert M, Ranjatoelina H, Boumahni B, Sitty-Amina AA, Barau G. Grossesse abdominale menée à terme. *J Gynécol Obstét Biol Reprod* 2006 ;35(7) :732-5. DOI : JGYN-11-2006-35-7-0368-2315-101019-200602668.
11. Gorry A, Morelli ML, Olowu O, Shahid A, Odejinmi F. Laparoscopic management of abdominal ectopic pregnancy using

- Floreal Hemostatic Matrix. International Federation of Gynecology and Obstetrics. 2011; doi : 10.1016/j.ijgo.2011.11.003.
12. Gudu W and Bekele D. A pre-operatively diagnosed advanced abdominal pregnancy with a surviving neonate: a case report. *Journal of Medical Case Reports*. 2015; 9: 228.
  13. Guèye M, Cissé ML, Guèye SMK, Guèye M, Diaw H, Moreau JC. Difficultés du diagnostic et de prise en charge de la grossesse abdominale : à propos de deux cas diagnostiqués à terme au Centre Hospitalier Régional de Diourbel du Sénégal. *Clinics in Mother and Child* 2012; 9:1-3. DOI:10.4303/cmch/C120302. PubMed | Google Scholar
  14. Harvey T. Collège National des Gynécologues et Obstétriciens Français. La grossesse extra-utérine. Traitement médical : techniques, avantages et inconvénients. Extrait des Mises à jour en gynécologie médicale. 2010 ; 2010 : 47-60.
  15. Hainaut, F., Mayenga, J.M. and Crimail, P.H. (1991) Grossesse abdominale tardive. A propos d'un cas. *Revue française de gynécologie et d'obstétrique*, 86, 522-528.
  16. Huang K, Song L, Wang L, Gao Z, Meng Y, Lu Y. Advanced abdominal pregnancy: an increasingly challenging clinical concern for obstetricians. *Int J Clin Exp Pathol*. 2014; 7:5461.
  17. ILoki LH, Koubaka R, Nkihouabonga-Guinot G, Ibara J, Ekoundzola J, Itoua-Ngaporo A. Grossesse abdominale : 9 cas colligés en 4 ans (1991/1995) au CHU de Brazzaville (Congo). *Revue Française de gynécologie et d'obstétrique* 1999 ; 94 :40-3.
  18. Kossa-Ko-Ouakoua GD, Koirokpi A, Matoulou-Mbala Wa-Ngogbe S, M'betid-Degana R, Serdouma E, Kouandogui Bangué Songrou F, Dotte GR, Ngbale NR, Sepou A. Abdominal Pregnancy: About a Case Observed at the Maternity of the Community University Hospital Center, Bangui, Central African Republic. *Open Journal of Obstetrics and Gynecology*, 2021, 11, 296-302.
  19. Mahi M, Boumdin H, Chaouir S, Salaheddine T, Attioui D, Amil T, Hanine A et Benameur M. Un nouveau cas de grossesse abdominale. *J. Radiol*, 83 (2002), 989-992.
  20. Oudghiri N, Doumiri M, Behat M, Tachinante R, Tazi AS. Grossesse extra-utérine abdominale à terme. *Maroc Médical*. 2014 ; 35(1) : ISSN 0253-4053.
  21. Pednekar G, Jindal D, Surve S. Successful outcome in a near term secondary abdominal pregnancy presenting as diagnostic dilemma. *IOSR J Med Dent Sci*. 2021; 8:83–86.
  22. Poizat R., Lewin F. Grossesse extra-utérine après le 5<sup>ème</sup> mois. *Encycl Méd Chir Paris, Obstétrique* 1982 ; 5069.

23. Rabarrijaona HZ, Rarakotovao JP, Rakotorahalahy MJM and Randriamlarana JM. La grossesse abdominale, *Med Afr Noire*, 47 (2000), 460-463.
24. Randrianantoanina F, Rakotosalama D, Rainibarijaona L, Rakotomalala JP, Ravelosoa E, Andrianampanalinarivo H, Rasolofondraibe A. La grossesse abdominale : à propos d'un cas observé à Madagascar. *Med Trop* 2006 ;66(5):485-7.
25. Robson D, Lusink V, Campbell N. Persistent omental trophoblastic implantation following salpingostomy, salpingectomy and methotrexate for ectopic pregnancy: A case report. *Case Reports in Women's Health*. 2019 ; 21 (e00095):1-3.
26. Weiner JJ. Primary abdominal pregnancy. *Am J Surg*. 1944;65 (2):288–289. doi:10.1016/S0002-9610(44)90334-X.