

Etude Anatomique du Système Artériel Carotidien de l'Aulacode (Thryonomysswinderianus, Temminck 1827)

James Yaovi Edem

Laboratoire d'anatomie, Faculté des Sciences de la Santé,
Université de Lomé, Lomé, Togo

Broalet Espérance

Laboratoire d'Anatomie, UFR- Sciences Médicales,
Université Felix HouphouetBoigny, Abidjan, Cote d'Ivoire

Darre Tchinn

Laboratoire d'Anatomie Pathologique,
CHU Sylvanus Olympio, Lomé Togo

Zunon-Kipre Yvan

Laboratoire d'Anatomie, UFR- Sciences Médicales,
Université Felix HouphouetBoigny, Abidjan, Cote d'Ivoire.

Agbonon Amegnona

Laboratoire de Physiologie et de Pharmacologie des Substances
Naturelles, Faculté des Sciences, Lomé, Togo

Amouzouvi Gagnon

Sibabi Akpo

Laboratoire d'anatomie, Faculté des Sciences de la Santé,
Université de Lomé, Lomé, Togo.

Gbeassor Messanvi

Laboratoire de Physiologie et de Pharmacologie des Substances
Naturelles, Faculté des Sciences, Lomé, Togo

James Komlavi

Laboratoire d'anatomie, Faculté des Sciences de la Santé,
Université de Lomé, Lomé, Togo

doi: 10.19044/esj.2016.v12n12p246 [URL:http://dx.doi.org/10.19044/esj.2016.v12n12p246](http://dx.doi.org/10.19044/esj.2016.v12n12p246)

Abstract

The Cane rat (*Thryonomysswinderianus*) is an African rodent described in 1827 by Temminck. In order to make of it a model animal of laboratory, it is subjected to research in many domains for few years.

Objective: The aim of this work was to describe the anatomy of the carotid Artery System of the cane rate.

Materials and methods: It was about a prospective experimental study carried out on a series of eight adult sacrificed and put at death cane rats. After realizing a previous thoracic shutter, a vascular washing was performed by cardiac path followed by two injections of latex colored differently. The first one in red color and the second in blue are respectively carried out on the left and right heart. The Craniospinal blocks carrying the heart and the supra cardiac vessels were removed and immersed in a solution of formaldehyde at 10% during 72 hours. The anatomy of carotid artery was studied after dissection of the blocks.

Results: With their origin, the two common arteries carotid were born by a common trunk at the convexity level of the aortic arch. They had an ascending way along the trachea and were divided then into two branches under the solid massif of the mandible: An external branch for the bodies of the face and an internal branch which moves towards the cerebral trunk.

Conclusion: This study enables us to show that the two arteries common carotids are born by a joint base from the aortic arc and that the internal artery carotid does not take part in the constitution of the arterial circle of the base.

Keywords: Carotid artery, Cane rat, Thryonomysswinderianus

Resume

L'aulacode (Thryonomysswinderianus) est un rongeur africain décrit par Temminck en 1827. Dans le but d'en faire un modèle animal de laboratoire, il fait l'objet de sujet de recherche dans différents domaines depuis quelques années.

Objectif : Le but de ce travail était de décrire l'anatomie du système artériel carotidien de l'Aulacode.

Matériel et méthode : Il s'est agit d'une étude expérimentale prospective réalisée sur une série de huit aulacodes adultes sacrifiés et mis à mort. Après un lavage du système vasculaire effectué à l'eau distillée par voie cardiaque, deux injections de Latex colorés différemment, le premier en rouge et le deuxième en Bleu, ont été réalisé respectivement dans le cœur gauche et dans le cœur droit. Les blocs cranio-spinaux emportant le cœur et les vaisseaux supra cardiaques, ont été prélevés et plongés dans une solution de formaldéhyde à 10% pendant 72heures. L'anatomie de l'artère carotide a été étudiée après dissection des blocs prélevés.

Résultats :A leur origine, les deux artères carotides communes naissaient par un Tronc commun au niveau de la convexité de l'arc aortique. Elles avaient un trajet ascendant le long de la trachée et se divisaient ensuite en deux branches sous le massif de la mandibule : Une branche externe pour les

organes de la face, et une branche interne qui se dirigeait vers le Tronc cérébral.

Conclusion : Cette étude nous a permis de démontrer que les deux artères carotides communes naissent par un tronc commun de l'arc aortique et que l'artère carotide interne ne participe pas à la constitution du cercle artériel de la base.

Mots clés : artère carotide, Aulacode, Thryonomysswinderianus

Introduction

L'aulacode (*Thryonomysswinderianus*) est un rongeur africain décrit par Temminck en 1827. Depuis quelques années, cet animal constitue dans des domaines différents le sujet de recherche de plusieurs équipes universitaires africaines (Alogninouwa , 1998 ; Soro, 2007 ; Bakou, 2003 ; Ntema-Ella, 2005 ; Aoussi ,2005 ; Dwanka, 2008 ; Broalet, 2013), ceci dans l'objectif d'en faire un modèle animal de laboratoire. L'étude de son système nerveux, plus précisément son encéphale et le cercle artériel de la base, a été réalisée par (Broalet, 2014). Les conclusions de ce travail posaient clairement des interrogations par rapport à la terminaison finale de l'artère carotide interne. Dans le but de faire de l'aulacode, un modèle expérimentale de l'ischémie cérébrale, nous nous sommes donnés comme objectif spécifique l'étude anatomique du système artériel carotidien de cet animal.

Nous avons donc initié ce travail dont l'objectif était l'étude de l'anatomie descriptive du système artériel carotidien de l'Aulacode.

Matériel et méthode

Il s'est agi d'une étude expérimentale prospective qui s'est déroulée du 01^{er} janvier 2015 au 30 juin 2015 au sein du laboratoire d'anatomie de la Faculté des Sciences de la santé de Lomé. Cette étude a été réalisée sur une série de huit aulacodes adultes (3 mâles et 5 femelles) âgés en moyenne de 36 semaines. Tous les animaux étaient issus d'un élevage domestique.

Pour chaque animal, après une anesthésie générale à la kétamine (2ml pour 5kg de poids) et à la Vetoquinol (2ml pour 10kg de poids), un volet thoracique antérieur a été réalisé, mettant à nue le cœur et les autres organes intra-thoraciques. Le ventricule gauche a été ponctionné à l'aide d'un gros cathéter monté sur un mandrin. Un lavage complet de tout le système vasculaire, après exsanguination de l'animal, a été réalisé. Ce lavage s'est fait par le cathéter en place dans le ventricule gauche avec une ouverture réalisée au niveau de l'oreillette droite. Après ce lavage, une injection d'acétone a été réalisée toujours par la même voie suivie de l'injection sous pression manuelle à l'aide d'une grosse seringue de 50 cc, d'une solution de

Latex Neoprène colorée par son pigment rouge. Une seconde injection de Latex avec un pigment bleu a été réalisée au niveau de l'oreillette droite.

Après 24 h de conservation en chambre froide, le bloc craniale-spinal de chaque animal a été prélevé avec les organes intra thoraciques et la région cervicale antérieure. L'ensemble a été plongé dans une solution de Formaldéhyde diluée à 10% pour une durée de 72h.

L'étude anatomique du système artériel carotidien a été réalisée par dissection fine allant de la région supra cardiaque jusqu'à la région cervicale haute. Pour observer et analyser le réseau artériel de la base, ainsi que le réseau intra rachidien, une craniotomie associée à une laminectomie ont été réalisées permettant ainsi d'isoler les blocs cérébraux-spinaux. Les observations notées et photographiées ont été faites macroscopiquement et au besoin à l'aide d'un microscope électronique. Les éléments anatomiques ont été étudiés selon la Nomina Anatomica Veterinaria (International Committee on Veterinary Gross Anatomical Nomenclature 1994).

Resultats

Origine des artères carotides communes

A leur origine, les deux artères carotides communes naissent par un Tronc commun au niveau de la convexité de l'arc aortique (**Figure 1**). Ce tronc long de 10 mm était contigu au tronc de l'artère subclavière droite qui subissait une inflexion en dehors et à droite à environ 5mm du bord droit du tronc commun carotidien. La subdivision de ce tronc en artère carotide gauche et droite se faisait à la face antérieure de la trachée. Les deux artères prenaient un trajet divergent et ascendant pour gagner les faces latérales de la Trachée.

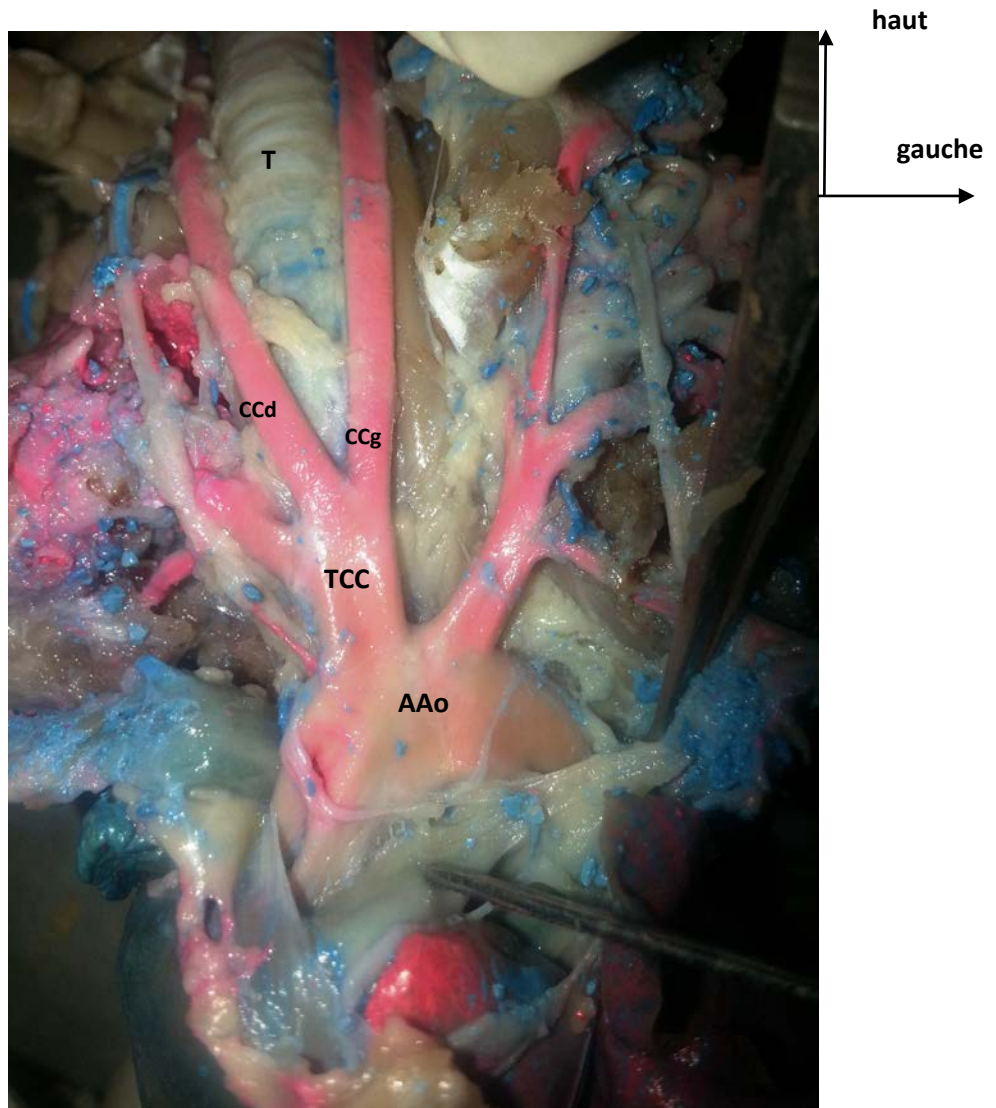


Figure 1: origine des deux artères carotides communes. (AAo) arc aortique, (TCC) Tronc commun carotidien, (CCd) carotide commune droite, (CCg) carotide commune gauche, (T) Trachée.

Trajets dans la région cervicale. (Figure 2)

Dans la région cervicale, les deux carotides communes passaient en région paratrachéale droite et gauche. Elles avaient un trajet ascendant et elles cheminaient avec le nerf récurrent et les veines jugulaires. Elles étaient situées juste en dessous du muscle paucier qui est très fin chez l'aulacode. Le plan musculaire latéral des muscles sternocléido mastoïdien se trouvait dans la région cervicale latérale.

Dans la région cervicale haute, la carotide commune se divisait en deux branches sous le massif de la mandibule : une branche externe qui

donnait des rameaux terminaux pour la face ; Une branche interne qui se portait en arrière et en interne.

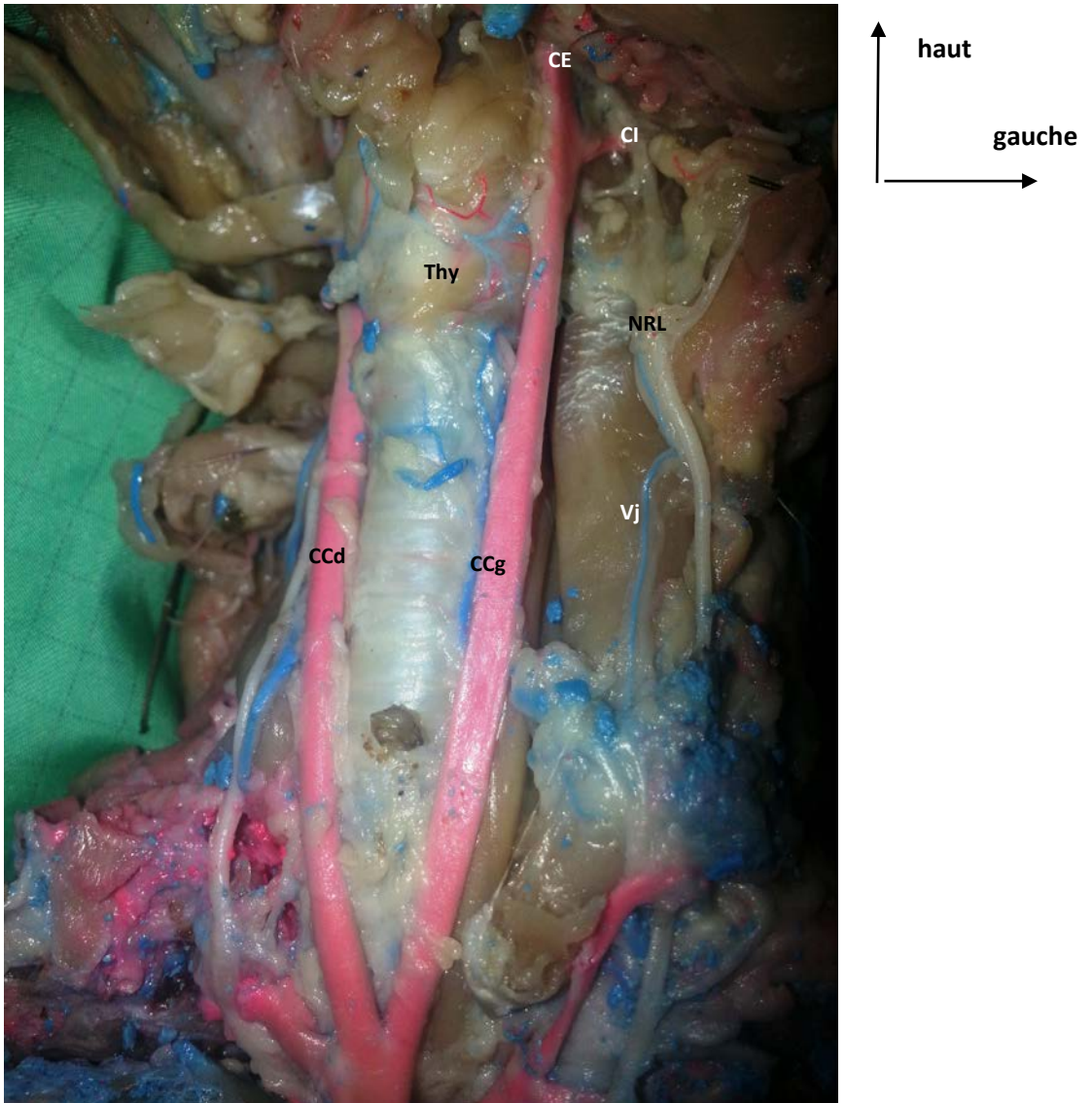


Figure 2: trajet cervical des deux artères carotides communes. (CCd) carotide commune droite, (CCg) carotide commune gauche, (Thy) Thyroïde, (Vj) Veine jugulaire, (CE) carotide externe, (CI) carotide Interne

La branche externe (*Figure 3*)

Elle avait un trajet ascendant vertical. Elle pénétrait sous la mandibule et prenait un trajet sinueux au niveau de la face pour se terminer en artère ophtalmique. Elle émettait sur son trajet les branches collatérales principales suivantes :

Une branche linguale : elle se détachait du bord antérieur de la carotide externe à 7 mm de la subdivision du tronc commun. Elle se portait en avant, traversait les muscles de la mâchoire où elle était accompagnée du nerf hypoglosse, avant de passer sous la mandibule. De là, elle regagnait le plancher de la cavité buccale toujours accompagné par le nerf hypoglosse et elle pénétrait sous la langue. Elle donnait des branches collatérales pour le Pharynx, le larynx.

Une branche auriculaire : elle se détachait du bord postérieur de la carotide externe au même niveau de l'artère linguale. Elle se portait en haut et en arrière vers l'appareil de l'audition.

Une branche ophtalmique : elle continuait le trajet de la carotide externe et semblait donc en être sa branche terminale. Elle donnait sur son trajet à environs 15mm du niveau d'émergence des branches auriculaire et linguale, une branche qui s'engageait en région temporale. Elle se terminait sur le globe oculaire en se bifurquant en deux branches (externe et interne).

Une branche faciale : elle se détachait à 7 mm environs du niveau d'émergence des branches auriculaire et linguale. Elle pénétrait dans les muscles de la face en région maxillaire.

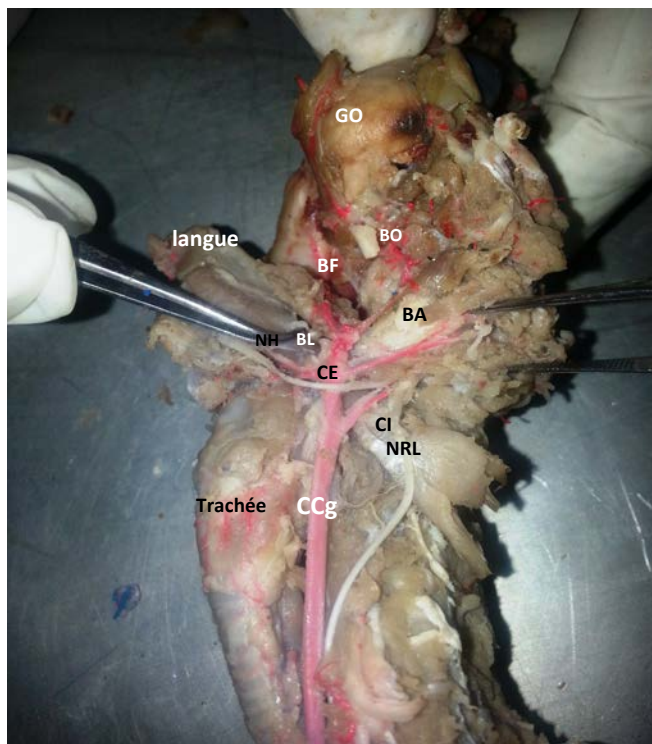


Figure 3 : Artère Carotide commune gauche avec ses branches de subdivision. (CCg) carotide gauche, (CE) carotide externe, (CI) carotide interne, (NRL) nerf récurrent laryngé, (NH) nerf hypoglosse, (BL) branche linguale, (BA) branche auriculaire, (BF) branche faciale, (BO) branche ophtalmique, (GO) globe oculaire

La branche Interne

Elle se portait en arrière et passait dans la partie antérieure de la fosse cérébrale postérieure où elle était accompagnée des nerfs hypoglosse et récurrent.

Au niveau de la base du cerveau, l'analyse du cercle artériel de la base ne retrouve pas d'aboutissement des deux carotides internes (*Figure 4*).

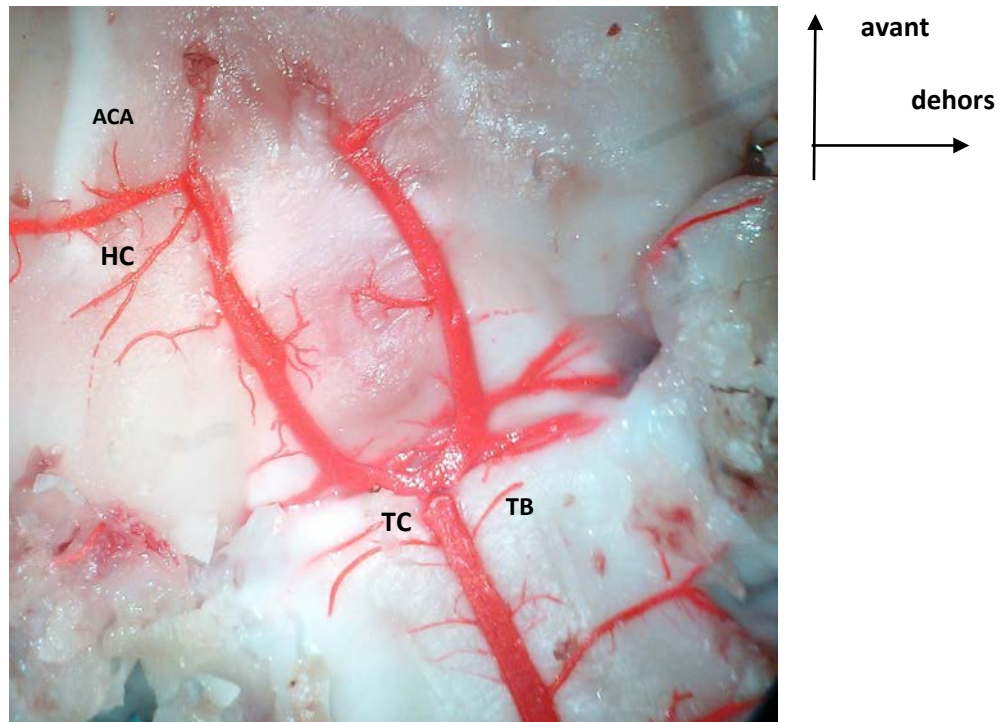


Figure 4 : cercle artériel de la base montrant que la vascularisation du cerveau est issue uniquement du Tronc basilaire (TB).

Discussion

Le système artériel carotidien de l'aulacode (*Thryonomys swinderianus*, Temminck 1827) n'a jamais été étudié. Après les travaux de Broalet et al (Broalet, 2014) sur l'anatomie de l'encéphale et le réseau artériel de la base, l'étude du système carotidien depuis son origine cardiaque jusqu'à sa terminaison cérébrale constituait pour nous une étape fondamentale dans la connaissance de l'anatomie du système nerveux central de cet animal et son application dans le domaine de la recherche fondamentale. La mise en place d'un modèle expérimental d'ischémie cérébrale par sténose bicarotidienne nécessite en effet une très bonne connaissance du trajet de cette artère et de son territoire d'irrigation.

Nous avons choisi comme méthode d'étude, la dissection par injection au latex. C'est la méthode classique d'études des vaisseaux en anatomie. Cette injection pour être efficace doit se faire sur un lit vasculaire préalablement bien nettoyé et le site d'injection doit être un gros vaisseau pour permettre une bonne diffusion du latex à travers tout le système vasculaire étudié. L'aulacode étant un petit animal, nous avons choisi la voie cardiaque pour réaliser cette injection. Par ailleurs, toutes les injections ont été faites sur des animaux qui venaient d'être sacrifiés et mis à mort. Ceci a permis de réaliser un bon lavage du lit vasculaire et une bonne pénétration du latex. Le passage dans un bain de formaldéhyde dilué à 10% est une étape recommandée par la majorité des auteurs (Esteves, 2013 ; Araùjo, 2004, de Souza, 2013). Ce passage permet en effet d'induire une rigidité des structures anatomique et ainsi de permettre une meilleure analyse anatomique. Cette étape était importante dans notre protocole du fait de l'extrême fragilité du tissu cérébral de l'aulacode.

L'étude de l'origine du système artériel carotidien de l'aulacode a décelé dans toute la série, la présence d'un tronc commun qui naît de l'aorte et qui se divise en artère carotide commune droite et gauche à la face antérieure de la trachée. Cette particularité anatomique a été décrite chez le lapin domestique de Nouvelle Zélande (*Orytolagus cuniculus*) sur une série de 30 dissections (de Souza, 2013 ; Angell-James, 1974 ; Albuquerque, 1987 ; Baronne, 1996) ont également rapporté dans leurs études sur le lapin, l'émergence de l'arc aortique de deux gros vaisseaux : A droite, le Tronc brachio-cephalique avec l'artère subclavière droite et un tronc artériel commun qui se subdivise ensuite en carotide droite et gauche, et à gauche l'artère subclavière gauche. Ce mode d'origine est également retrouvé chez le Chinchilla (Araùgo, 2005). Albuquerque et al. chez le lapin, Culau et al. chez le capybara (*Hydrochoerus hydrchaeris*) et Magalhães et al. chez le mocô (*Kerodon rupestris*) ont tous décrit dans leur série respective un tronc commun des deux carotides au départ de la crosse aortique. (Albuquerque, 1987 ; Culau, 2007 ; Magalhães, 2007).

Les deux carotides communes droites et gauches ont un trajet ascendant dans la région cervicale où elles cheminent latéralement avec les deux veines jugulaires et le nerf récurrent. Ce trajet cervical est décrit par la majorité des auteurs et il est semblable à celui de l'homme. Toutefois le plan musculaire sternocleido mastoïdien chez l'aulacode semble plus déjeté latéralement. Le muscle peucier occupe toute la région cervicale antérieure. Ceci facilite l'accès à la trachée et aux deux carotides après un abord cervical antérieur.

La subdivision de la carotide commune se fait sous la mandibule. A ce niveau, l'artère croise le nerf hypoglosse comme décrit dans les travaux d'Araùgo et al. (Araùgo, 2005). Cette subdivision donne naissance à deux

branches externe et interne. Le trajet de la branche externe est facial. Elle émet des branches collatérales qui sont à destinée faciale. Ces branches participent à la vascularisation du globe oculaire, de la langue et de la cavité buccale ainsi que de l'appareil d'audition. Cette branche externe est décrite par la majorité des auteurs qui ont travaillé sur des mammifères différents (de Souza, 2013 ; de Araùgo, 2005).

L'absence d'abouchement de la branche interne au cercle artériel de la base que nous avons retrouvé dans notre série a été rapporté par plusieurs auteurs dans l'étude de quelques espèces (Tandler, 1998 ; Araùgo, 2005 ; Azambuja, 2006). Selon Tandler cette artère subirait une oblitération sur son trajet à la base du cerveau (Tandler, 1998). Ce qui la transformerait en une simple corde fine. Dans notre série, l'absence de son abouchement au niveau du cercle artériel de la base est un critère en faveur de l'hypothèse de l'absence de participation de la carotide interne à la vascularisation cérébrale. Elle semble en effet dans son trajet, se diriger vers la région bulbaire accompagnée des nerfs hypoglosse et récurrent.

Conclusion

Cette étude nous a permis de décrire le trajet de l'artère carotide depuis son origine aortique jusqu'à sa terminaison au niveau de l'extrémité céphalique. Le doute subsiste encore sur la destinée finale de l'artère carotide interne. Un travail anatomique par coupes sériées, apporterait plus d'informations sur le trajet de cette branche interne.

References :

- ALBUQUERQUE JFG, SOUZA WM, FONSECA MAG, BASTOS CMC, CARREGAL RD. 1987 Contribuição ao estudo dos colaterais calibrosos do arco aórtico no Coelho (*Oryctolagus cuniculus Linnaeus, 1758*) da raça Nova Zelândia. *Ars Vet* ; 3 :1-4.
- ALOGNINUWA T, AGBA KC, GAMBO S, KPODEKON M. 1995. Topographie des noeuds lymphatiques chez l'aulacode (*Thyonomyswinderianus, Temminck 1827*]. *AnatHistolEmbryol*; 24 (1): 29-37.
- ANGELL-JAMES JE. 1974. Variations in the vasculature of the aortic arch and its major branches in the rabbit. *Acta Anat.* 87: 283-300.
- AOUSSI S, BAKOU S, NTEME-ELLA GS, KANE Y, WYERS M, CHEREL Y. 2005. Etude histomorphométrique des muscles de la jambe de l'aulacode (*Thyonomyswinderianus, Temminck 1827*) *RASPA* ; 3 (2): 83-7.
- ARAÚJO ACP, CAMPOS R. 2005. A systematic study of the brain base arteries and their blood supply sources in the chinchilla (*Chinchilla lanigera-MOLINA 1782*). *Braz J MorpholSci*; 22(4):221-32.

- ARAÚJO ACP, OLIVEIRA JCD, CAMPOS R. 2004. Ramos colaterais do arcoaórtico e suas principais ramificações em chinchilla (*Chinchilla lanigera*). Revta Port. Cinênci. Vet. 99(549):53-58.
- AZAMBUJA RC 2006. Sistematização das artérias da base do encéfalo e suas fontes de suprimento sangüíneo em nutria (*Myocastor coypus*). Dissertação de Mestrado em Morfologia, Cirurgia e Patologia Animal especialidade Anatomia Animal, Faculdade de Veterinária, Universidade Federal do Rio Grande do Sul, Porto Alegre, RS. 150p.
- BAKOU S, AOUSSE S, KANE Y, CHEREL Y, M. WYERS. 2003. Etude histomorphométrique des muscles de la cuisse de l'aulacode (*Thryonomys swinderianus*, TEMMINCK 1827) RASPA ; 1(1) : 3-12.
- BARONE R. 1996. Anatomie comparée des Mammifères Domestiques : Angiologie. Vigot, Paris. 904p.
- BROALET E, TAKO A, SORO D, KONAN L, OUATTARA D, ZUNON-KIPRE Y, et al. 2013. Sur l'anatomie de l'aulacode (*Thyonomys Swinderianus*, Temminck, 1827) : un animal redécouvert. Afrique Biomédicale ; 18: 26-35
- BROALET E, ZUNON-KIPRE Y, SORO D, TAKO A, KAKOU M, FANTODJI A. 2014. Etude de l'encéphale de l'aulacode (*Thyonomys swinderianus*, Temminck) : Aspects morphologiques. Afrique Biomédicale ; 19(2):43-48.
- CULAU POV, RECKZIEGEL SH, LINDEMANN T, ARAÚJO ACP, BALZARETTI F. 2007. Colaterais do arco aórtico da capivara (*Hydrochoerus hydrochaeris*). Acta Scient. Vet. 35(1): 89-92.
- DE SOUZA F, CAMPOS R. 2013. A systematic study of the brain base arteries in the rabbit (*Oryctolagus cuniculus*). Pesq Vet Bras; 33(6):796-806.
- DWANKA S, MASEKO BC, IHUNWO AO, FUXE K, MANGER PR. 2008. Distribution and morphology of putative catecholaminergic and serotonergic neurons in the brain of the greater canerat, *Thryonomys swinderianus*. J Chem Neuroanat; 35(1) : 108-22.
- ESTEVEZ A, FREITAS AC, ROSSI-JUNIOR WC, FERNANDES GJM, 2013. Anatomical arrangement and distribution of the cerebral arterial circle in rats. J. Morphol. Sci., 30 (2): 132-139.
- MAGALHÃES M, ALBUQUERQUE JFG, OLIVEIRA M.F, PAPA PC. and MOURA CEB. 2007. Ramos do arcoaórtico em mocó (*Kerodon rupestris*). Revta Port. Cinênc. Vet. 10 (561/562) :49652.
- NTEME-ELLA GS, KAMGA-WALADJO AR, BAKOU S. AKAKPO AJ. Particularités anatomiques de l'appareil génital de l'aulacode (*Thryonomys swinderianus*, Temminck 1827) RASPA juin 2005, 3 (2) 79-81.
- SORO D. FANTODJI A. Organisation et évolution des gonades mâles d'aulacodes (*Thryonomys swinderianus*) d'élevage au cours de la maturité

sexuelle : Etude histologique ; Revue française d'histotechnologie 2007, vol. 20, n°1, PP. 71-81.

TANDLER J. 1998. Zur vergleichenden Anatomie der Kopfarterien bei den Mammalia. Denkschriften der Akademie der Wissenschaften 1867 :677-779